[특집]

성장기 상악전돌의 교정치료

【제 1 부】 스터디그룹의 증례 제시

CONTENTS

[Alexander 연구회]
성장기 상악전돌의 치료 후 장기 경과로부터 고찰하는 제1기 치료의 의의 010

[The Society of Dentistry for Child Health and Development]
성장기 상악전돌에서 제1기 치료의 의미 018

[Shophia Orthodontic Academy]
성장기에 Combination 헤드기어를 이용해 치료한 상악전돌 증례 026

[Tokyo Bioprogressive Study Club]
성장기 상악전돌의 치료 034

[일본 Begg 교정치과학회]
최소한의 의사/환자 협조도를 실현해 치료한 과개교합을 동반한 성장기 상악전돌 증례 042

[Japanese Orthodontic Society of General Practitioner]
청소년 상악전돌에 대한 예방교정으로서의 개념 050

[일본 Tweed 교정치과연구회]
Tweed-Merrifield법으로 치료한 성장기 Angle II급 1류 부정교합 증례 058

[일본 비발치교정연구회]
MOO에서 성장기 II급 부정교합의 치료 개념 066

[Bioprogressive Study Club]
Zerobase bioprogressive법을 이용한 성장기 상악전돌의 진단과 치료 074

[PPAS 교정치과임상연구회]
McLaughlin 시스템을 이용해 치료한 성장기 상악전돌 비발치 증례 086

[Machidajuku]
교정치료에서 어린이의 성장을 고려한 치료 지원 상악전돌 증례 094

[Yogosawa 교정연구회]
성장기의 Protruding upper bite 102

[Roth Study Club]
하악과두의 성장 방향을 중시한 골격성 II급 부정교합의 치료 110

[Alexander 연구회]

성장기 상악전돌의 치료 후 장기 경과로부터 고찰하는 제1기 치료의 의의

Haruya Ogawa (小川晴也)

히로시마현 후쿠야마시 개업, 오가와교정치과
연락처: (우) 720-0062 히로시마현 후쿠야마시 후시미초 4-32

Significance of the Early Orthodontic Treatment in "the Maxillary Protrusion Cases" Considered from the Long-term Retention After Treatment

Haruya Ogawa

시작하며

Alexander discipline[1,2]에서는 성장기의 상악전돌에 대해 retractor, 이른바 헤드기어(headgear)를 사용한 제1기 치료가 효과적이라고 한다.

따라서 여기서는 Alexander discipline에 기초하여 성장기에 제1기 치료를 시행한 Ⅱ급 부정교합의 low angle 증례와 high angle 증례의 치료 후 장기 경과로부터 제1기 치료의 의의를 고찰한다.

증례 1

초진 나이: 10세 11개월, 여아.

주소: 입매의 돌출감.

초진 소견: 전신 소견으로는 새우등 자세, 입술 폐쇄 곤란, 습관적인 구호흡이 있었다. 정모 소견으로는 입술을 다물 때 턱부위(mentum)의 긴장과 아랫입술의 eversion이 있고, 측모 소견으로는 윗입술의 돌출과 함께 턱부위의 후퇴감을 보이는 convex type이었다. 구강 내 소견으로는 모든 치아의 크기가 표준치 ±1S.D.의 범위 내에서 수평피개(overjet)는 7mm이고, 수직피개(overbite)는 0.5mm였으며, 대구치 관계는 좌·우 모두 end to end의 Ⅱ급을 보였다. 상악에서는 표준의 치조기저궁 폭에 대해 치열궁 폭은 표준보다 1S.D. 협착했다. #42의 선천 결손이 있고, #23이 #25의 협측으로 이소맹출해 있었다. 골격계는 FMA 21.5°, ANB 6.5°의 전형적인 low angle Ⅱ급 1류 부정교합의 골격을 나타냈다(그림 1a, 2a, 3a, 4, 5a, b, 표 1).

진단: #23의 이소맹출과 #42의 선천 결손 및 상악 치열의 협착을 동반하는 low angle Ⅱ급 1류 부정교합.

치료 계획: 먼저 제1기 치료로 구외 교정장치를 이용해 수평피개를 포함한 Ⅱ급 부정교합의 치열 및 골격계를 개선하기로 했다. 또한 제1기 치료 중에 상악에 2×4 시스템(0.018 Alexander 브라켓)을 추가로 사용하여 이소맹출한 #23도 배열하기로 했다. 제2기 치료로는 비발치로 전체적인 교합을 개선하기로 했다. 치료 시작에 앞서 구강 주위의 나쁜 버릇 개선을 위한 환자의 의욕을 키우기로 했다.

치료 경과:

① 환자가 cervical 헤드기어를 협조적으로 사용해(1일 8시간 이상의 장착) 제1기 치료는 2년 1개월에 끝났다(그림 2b~e).

② 상·하악 치열이 레벨링(leveling)되어 비발치로 제2기 치료를 진행했다(그림 2e). 또한 환자와 소개한 치과의사의 희망도 있어 선천 결손이었던 #42의 공간을 확보해 성인이 된 후에 결손 보철을 시행하기로 예정했다.

③ 제2기 치료는 1년 반이 걸렸다(그림 1b, 2f, 3b).

④ 유지장치는 상악에 wraparound type, 하악에는 3×3 fixed type을 사용했다(증례 2도 같음).

치료 결과: 보정을 시작할 때 SNA가 84.5°에서 83.5°로 감소한 것 외에 SNB가 78°에서 79°로 증가했고, ANB가 6.5°에서 4.5°로, Wits는 4.4mm에서 2.5mm로, 그리고 IMPA는 99°에서 97°로 개선되었다. 또한 end to end

[증례 1(그림 1~7, 표 1, 2)]

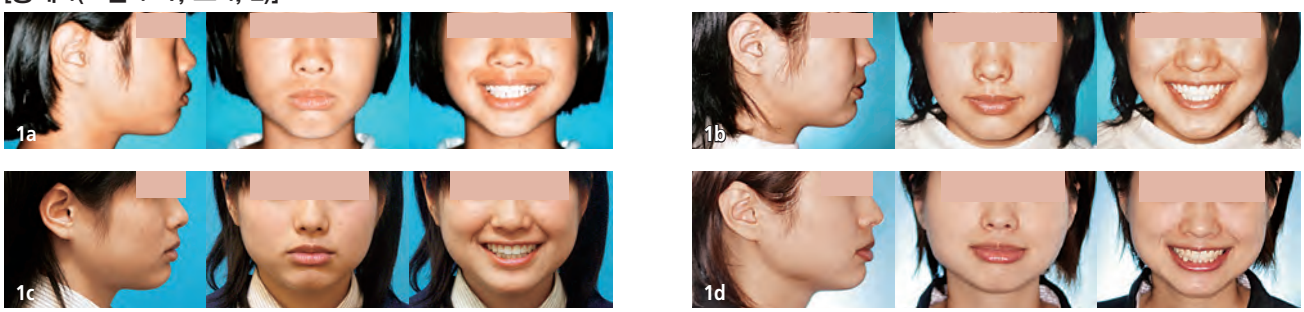

그림 1a~d. 안모(증례 1). a: 초진(10세 11개월/1996년 7월 4일), b: 보정을 시작했을 때(14세 8개월/2000년 4월 8일), c: 보정 2년 후(16세 7개월/2002년 3월 28일), d: 보정 11년 5개월 후(26세 1개월/2011년 9월 9일).

그림 2a~i. 구강 내 사진(증례 1). a: 초진(10세 11개월), b: 치료 6개월 후, c: 치료 1년 1개월 후, d: 치료 1년 3개월 후, e: 치료 2년 1개월 후, f: 보정을 시작했을 때(14세 8개월), g: 보정 2년 후(16세 7개월), h: 보정 11년 5개월 후(26세 1개월), i: 보정 14년 후(28세 9개월).

Ⅱ급의 대구치 관계가 Ⅰ급으로 개선된 것과 동시에 수평피개가 개선되었다. 그 결과 측모의 개선도 볼 수 있었다. 그리고 초진 때는 다물기 어려웠던 입술의 긴장감이 개선되었고, 환자의 주소와 교합이 개선되어 양호한 스마일이 되었다(그림 1b, 2f, 5a, b, 표 2).

술후 경과: 보정을 시작했을 때와 비교해 보정 2년 후(그림 1c, 2g, 3c)에 SNA의 변화는 보이지 않았지만 SNB는 0.5° 증가했다. 한편 치료를 통해 2° 직립(upright)된 IMPA, 5° 증가한 I.I.A. 그리고 1.5° 감소한 Occ. to SN은 대부분 초진 수치로 relapse한 것을 볼 수 있었다. 또한 치료 중 변화하지 않았던 FMA는 0.5° 증가했다(그림 5a, b, 표 2).

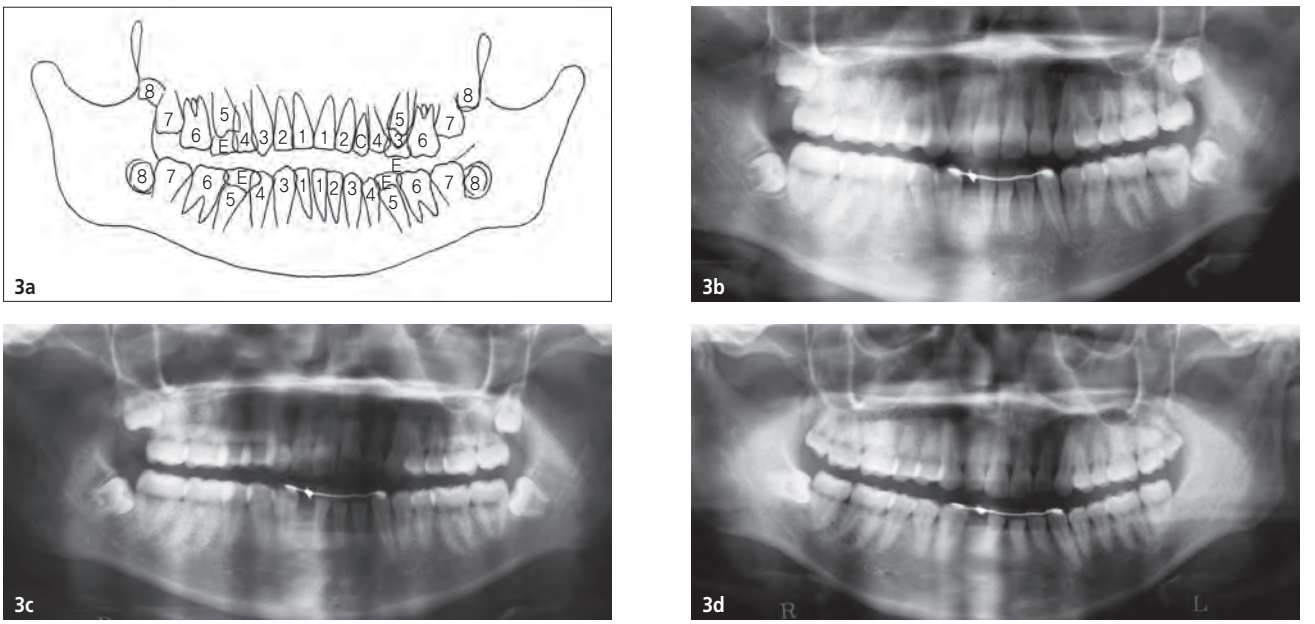

그림 3a~d. 파노라마 방사선사진(증례 1). a: 초진의 트레이싱(10세 11개월), b: 보정을 시작했을 때(14세 8개월), c: 보정 2년 후(16세 7개월), d: 보정 11년 5개월 후(26세 1개월).

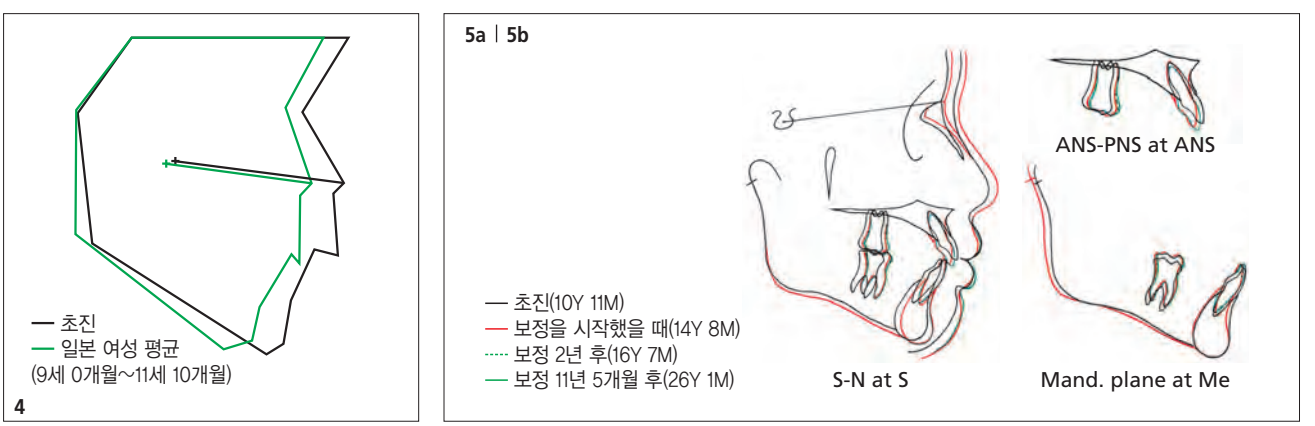

그림 4. 초진 profilogram과 평균 profilogram의 중첩(SN at S), (증례 1).
그림 5a, b. 측모 세팔로 트레이싱의 중첩(증례 1). a: SN at S, b: ANS–PNS at ANS, MP at Me.

보정 11년 5개월이 지났을 때(그림 1d, 2h, 3d)는 보정 2년 후와 비교해 IMPA가 1° 증가, I.I.A.가 1° 감소 등의 근소한 변화는 있었지만, 보정 2년 후와 거의 변함없이 매우 안정된 상태가 유지되고 있었다. 또한 보정 2년 후와 비교해 보정 11년이 지났을 때의 상악 대구치 간 폭이 0.3mm 확대되었고, 하악의 견치 간 폭은 유지되고 있었다(표 2). 보정 2년 이후로 상악 제3대구치가 맹출하고 하악 제3대구치는 서서히 근심으로 경사하면서 매복 상태가 계속된 환경에서 보정 2년 이후에 모든 치아에서 아주 약간의 근심이동이 있었다(그림 2h, 3d, 5a, b).

증례 1의 고찰: 이 증례는 Ⅱ급의 대구치 관계였지만 안모의 깊이가 표준보다 깊고(그림 4) 치아의 크기가 표준 범위 내(표 1)여서 하악의 양호한 성장과 헤드기어를 이용한 상악 성장의 양호한 조절을 통해 비발치로 치료할 수 있었다고 생각한다.

제1기 치료를 통해 SNA는 2° 감소했고, SNB는 하악의 성장으로 1° 개선되었다. 또한 보정 2년 후에 0.5° 증가한 FMA는 보정 11년 후에도 변화가 보이지 않아 골격계가 매우 안정되었음을 시사한다(표 2).

Alexander는 Ⅱ급 부정교합 비발치 증례에서는 초진의 하악 절치 위치가 가장 안정된 위치이고 하악 절치의 치료 목표는 초진 때의 위치가 바람직하다고 했다[1,2]. 이 증례도

표 1. 초진 모형 분석표(증례 1)



	Mean	S.D.	증례1
Maxillary Arch			
Central Incisor	8.24	0.41	8.10
Lateral Incisor	6.64	0.60	7.10
Canine	7.65	0.39	7.70
1st Premolar	7.08	0.36	7.50
2nd Premolar	6.57	0.34	
1st Molar	10.39	0.51	10.50
Mandibular Arch			
Central Incisor	5.19	0.36	4.80
Lateral Incisor	5.81	0.39	5.80
Canine	6.58	0.38	6.70
1st Premolar	6.94	0.34	6.80
2nd Premolar	6.82	0.45	
1st Molar	10.69	0.60	11.20
Maxillary Arch			
Tooth Material	94.26	4.36	
Coronal Arch Width	41.76	3.19	38.0
Coronal Arch Length	34.65	2.43	41.0
Basal Arch Width	44.18	3.11	44.0
Basal Arch Length	30.11	2.75	35.0
Mandibular Arch			
Tooth Material	84.00	4.29	
Coronal Arch Width	33.97	2.56	31.0
Coronal Arch Length	31.28	2.38	34.0
Basal Arch Width	39.95	4.19	37.5
Basal Arch Length	28.01	2.44	33.0

(Standard : by Otsubo)

표 2. 측모 세팔로그램 분석표 및 하악 견치 간 폭, 상악 제1대구치 간 폭의 계측(증례 1)

	초진	보정을 시작했을 때	보정 2년 후	보정 11년 후
SNA(°)	84.5	83.5	83.5	83.5
SNB(°)	78	79	79.5	79.5
ANB(°)	6.5	4.5	4	4
Wits(AO-BO)(mm)	4.4	2.5	2.5	2.5
FMA(°)	21.5	21.5	22	22
MP to SN	30	30	30.5	30.5
IMPA(°)	99	97	99	100
U1 to NA(mm)	4	3	4	4
L1 to NB(mm)	5.5	4.5	5.5	6
U1 to NA(°)	26	21	22.5	22.5
L1 to NB(°)	27	26	28	28.5
I.I.A.(°)	125	130	126	125
U1 to SN(°)	111.5	103.5	106	106
Occ. to SN(°)	15.5	14	15.5	15.5
L1 to APo(mm)	0	1.5	2.5	3
Pog to NB(mm)	0.5	1.5	1.5	1.5
Y-axis(FH)	65.5	64	64	64
Overjet(mm)	7	2.8	3	3.5
Overbite(mm)	0.5	1.4	1.7	2.4
L3-L3(mm)	22.4	24.8	24.7	24.7
U6-U6(mm)	30.8	33.8	33.9	34.2

L3–L3: 하악 좌·우 견치 교두정(cusp tip) 간 거리
U6–U6: 상악 좌·우 제1대구치 구개측 치경부 중앙 간 거리

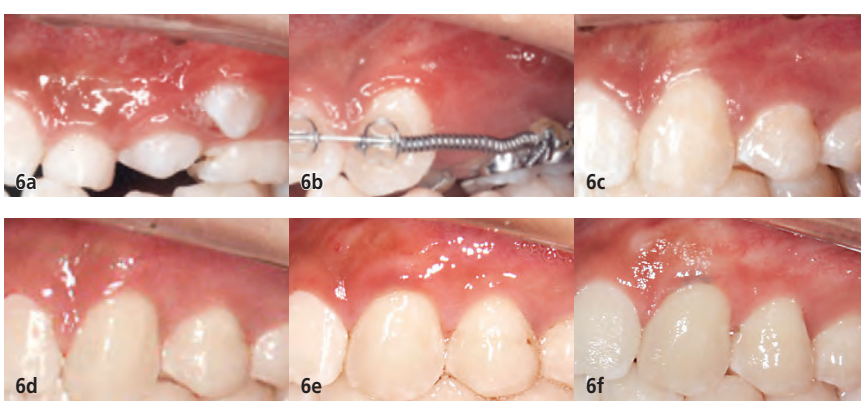

그림 6a~f. 초진 때 #23 근심에 있었던 협소대의 위치 변화 및 #23 주변 변연치은의 변화. a: 초진(10세 11개월), b: 치료 시작 1년 3개월 후(12세 2개월), c: 보정을 시작했을 때(14세 8개월), d: 보정 2년 후(16세 7개월), e: 보정 11년 5개월 후(26세 1개월), f: 보정 14년 3개월 후(28세 9개월).
그림 7. 보정 14년 3개월 후(28세 9개월), #23 부위의 구강 내 표준 방사선사진.

치료를 통해 하악하연평면에 대해 2° 직립한 하악 절치가 보정 2년 후에는 초진 때의 수치로 되돌아와 버렸다. 보정을 시작한 이후 구강 주위의 나쁜 버릇[3]이나 생활습관[4] 등 모든 나쁜 버릇에 대해 인식해 환자도 개선을 위해 노력하고 있었지만, 보정 2년 이후 보정 11년이 지났을 때 IMPA가 1° 변화한 것을 보면 저위한 혀를 비롯해 모든 나쁜 버릇을 완전히 없애는 것은 어려울 것으로 보인다.

보정을 시작했을 때는 상악 제2소구치의 협측에 이소맹출했던 #23의 변연치은이 매우 적은 상태였기 때문에 술 후의 치은퇴축이 염려되었다(그림 2f, 6c). 이동 경로가 협측에 가까웠던 점(그림 2b, c)과 근심에 있었던 협소대를 당기면서 이동시킨 점(그림 6b)을 치은퇴축의 원인으로 추측할 수 있었다. 하지만 보정을 시작했을 때부터 보정 14년 후(그림 2i)에 걸쳐서 변연치은의 두께 증가가 있었고 동시에 인접치아들의 변연치은 높이가 어울리게 정돈되었다(그림 6a~f). 그리고 치주낭과 치조골에도 이상은 보이지 않아(그림 7) 건전한 상태가 된 것을 알 수 있었다. 이소맹출한 치아를 성장기에 교정으로 치료할 수 있었던 것과 양호한 교합이 장기간 유지되고 있었던 것이 이차적으로 생체의 개조(remodeling)가 일어나 좋은 치주 조직으로 개선할 수 있었던 것으로 생각한다.

[증례 2(그림 8~13, 표 3, 4)]

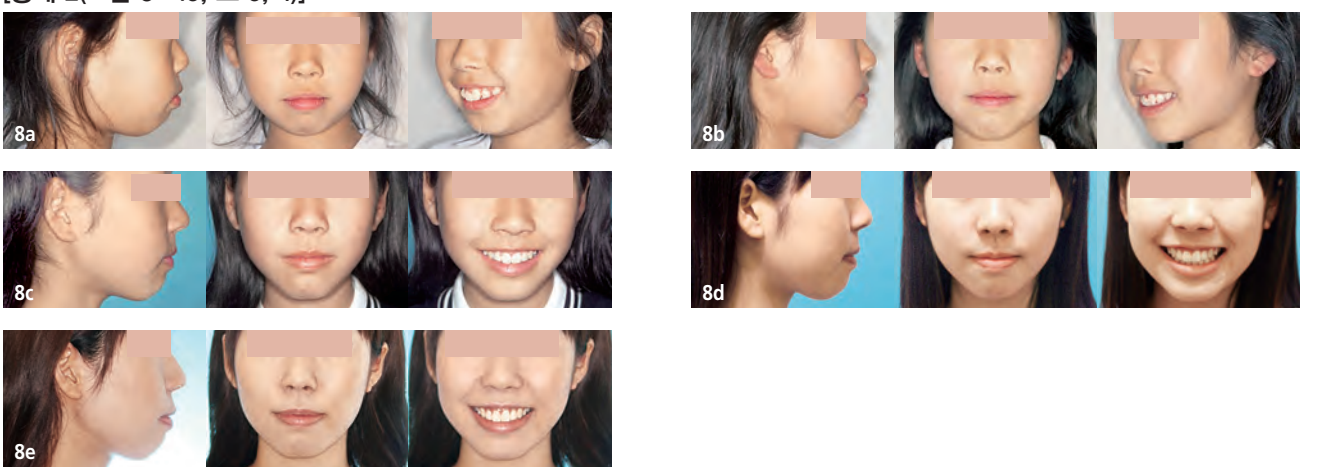

그림 8a~e. 안모(증례 2). a: 초진(9세 6개월/1992년 6월 19일), b: 제2기 치료를 시작했을 때(11세 3개월/1994년 4월 6일), c: 보정을 시작했을 때(13세 5개월/1996년 5월 26일), d: 보정 6년 후(19세 6개월/2002년 6월 1일), e: 보정 15년 2개월 후(28세 7개월/2011년 7월 25일).

그림 9a~f. 구강 내 사진(증례 2). a: 초진(9세 6개월), b: 제2기 치료를 시작했을 때(11세 3개월), c: 치료 1년 3개월 후, d: 보정을 시작했을 때(13세 5개월), e: 보정 6년 후(19세 6개월), f: 보정 15년 2개월 후(28세 7개월).

증례 2

초진 나이: 9세 6개월, 여아.

주소: 크라우딩 및 입매의 돌출감.

초진 소견: 전신 소견으로는 새우등 자세, 입술 폐쇄 곤란, 습관적인 구호흡이 있고, 유년기부터 편도선으로 인한 발열이 빈번하게 있었다고 한다. 정모 소견으로는 입술을 다물 때 턱부위의 긴장과 아랫입술의 eversion이 있고,

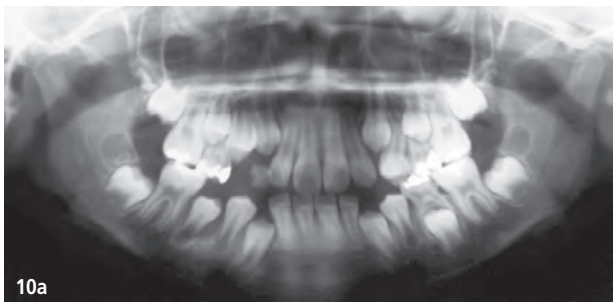

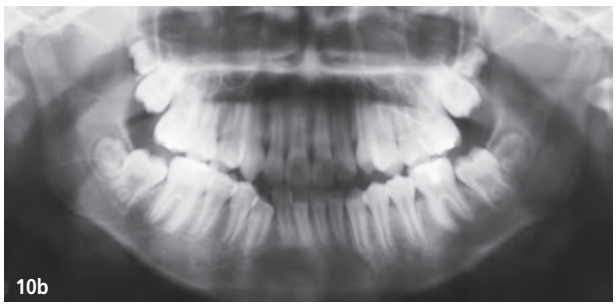

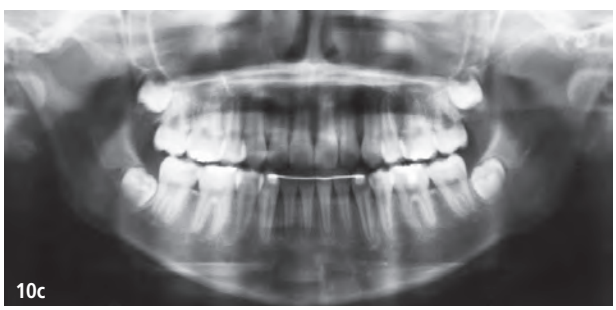

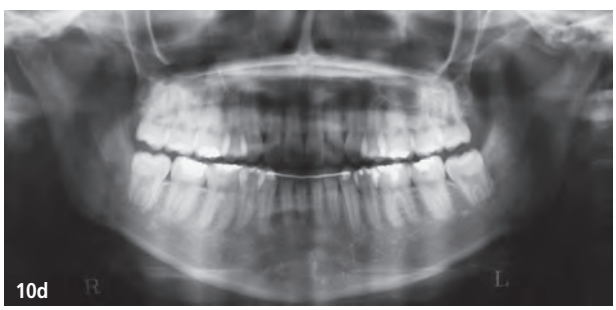

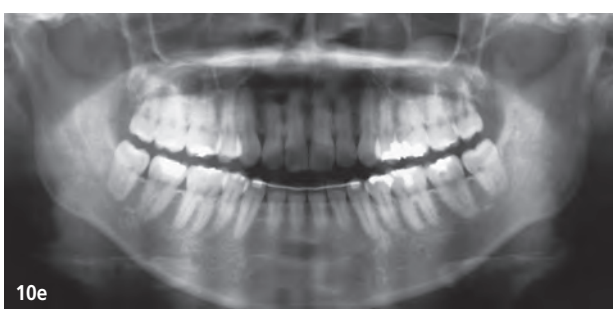

그림 10a~e. 파노라마 방사선사진(증례 2). a: 초진(9세 6개월), b: 제2기 치료를 시작했을 때(11세 3개월), c: 보정을 시작했을 때(13세 5개월), d: 보정 6년 후(19세 6개월), e: 보정 15년 2개월 후(28세 7개월).

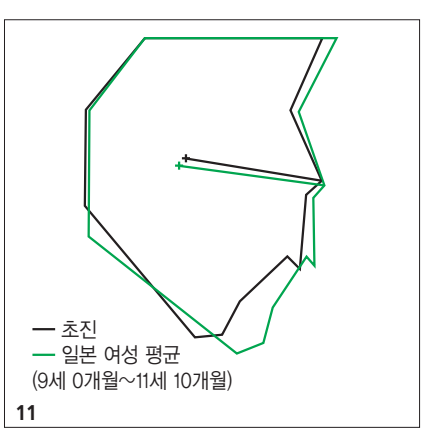

그림 11. 초진 profilogram과 평균 profilogram의 중첩(SN at S), (증례 2).

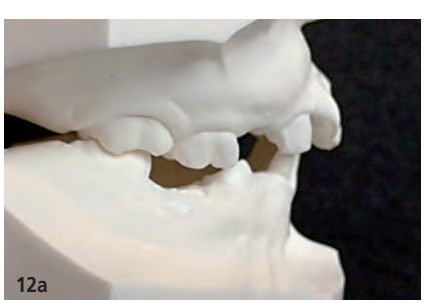

그림 12a, b. 연구 모형(증례 2). a: 초진(9세 6개월), b: 제2기 치료를 시작했을 때(11세 3개월).

측모 소견은 윗입술의 돌출과 함께 턱부위의 후퇴감을 보이는 convex type이었다. 구강 내 소견으로는 모든 치아가 표준치보다 커서 1S.D.를 넘고, 상·하악 치열에 심한 크라우딩이 있었다. 하악의 치조기저궁 폭 및 치열궁 폭은 표준 범위였다. 수평피개는 6mm, 수직피개는 2.3mm, 대구치 관계는 좌·우 모두 full Ⅱ급을 보였다. 골격계는 하악지가 짧고 하악각이 커서 FMA 39°, ANB 11.5°의 전형적인 high angle Ⅱ급 1류 부정교합의 골격을 나타냈다

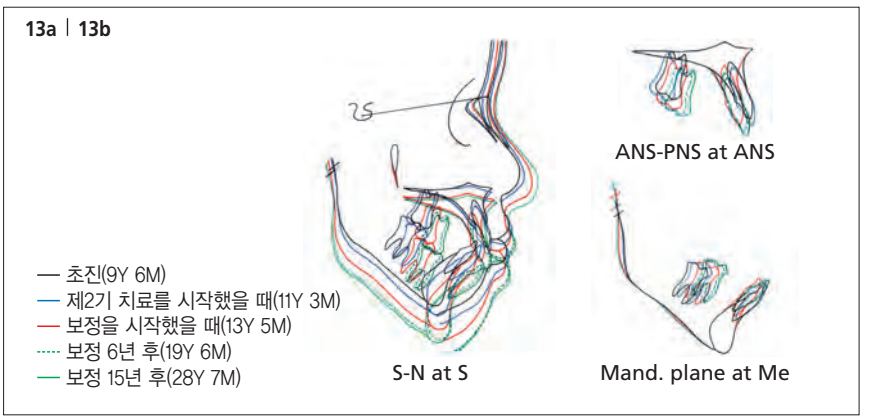

그림 13a, b. 측모 세팔로 트레이싱의 중첩(증례 2). a: SN at S, b: ANS-PNS at ANS, MP at Me.

(그림 8a, 9a, 10a, 11, 표 3).

진단: 치아의 크기가 크고, 크라우딩을 동반하는 high angle Ⅱ급 1류 부정교합.

치료 계획: 제1기 치료로 헤드기어를 이용해 Ⅱ급 부정교합의 치열 및 골격계를 개선하고, 그 후 제2기 치료로 상·하악 소구치의 발치 공간을 이용해 상악 전치를 후퇴시키고 크라우딩을 개선하기로 했다(0.018 Alexander 브라켓 사용). 또한 치료 시작에 앞서 구강 주위의 나쁜 버릇 개선을 위한 환자의 의욕을 키우기로 했다.

치료 경과:

① 환자가 combination 헤드기어를 협조적으로 사용해(1일 8시간 이상의 장착) 제1기 치료는 1년 9개월에 끝났다.

② #14, 24, 34, 44의 발치를 동반하는 제2기 치료를 시작했다(그림 8b, 9b, 10b).

③ 구외 교정장치 combination 헤드기어에서 high-pull 헤드기어로 변경했다.

④ 상·하악 치열의 레벨링 후, 헤드기어를 이용한 구외 장치와 횡구개호선(transpalatal arch)을 사용한 최대 고정원(maximum anchorage)의 힘 체계(force system)로 상·하악 치열의 발치 공간을 폐쇄했다(그림 9c).

치료 결과: 제1기 치료의 결과, SNA가 1.5° 감소한 것과 동시에 ANB가 2.5° 개선되었다(표 4). 또한 헤드기어의 양호한 사용 덕분에 full Ⅱ급의 대구치 관계가 Ⅰ급으로 개선되고(그림 12a, b) #12 및 #23의 맹출 공간이 확보되어 상악 전치부 크라우딩의 개선을 볼 수 있었다(그림 9a, b).

제2기 치료 결과, Ⅰ급의 양호한 교합을 얻을 수 있었던 것과 동시에 ANB가 2° 더 개선되었고, IMPA는 85.5°, I.I.A.는 132°가 되었다. 그리고 초진 때 다물기 어려웠던 입술의 긴장감이 개선되고, 환자의 주소와 교합이 개선되어 양호한 스마일이 되었다(그림 8c, 9d).

술후 경과: 보정 6년 후에는 Ⅰ급의 긴밀한 교합 관계가 유지되고 있지만, 보정을 시작했을 때와 비교해 상·하악 모든 치아의 근심이동과 함께 전치의 돌출이 있고, 성장이 끝났음에도 변화가 계속되어 보정 15년 후인 28세 때는 더 악화되었다. 치료를 통해 4.5° 개선된 ANB와 12.5° 개선된 I.I.A.를 비롯해 SNA를 제외한 모든 분석 수치가 보정 6년 후에는 초진 때의 수치에 가까워지는 경향을 보였고, 보정 15년 후에는 한층 더 악화되었다(그림 13a, b, 표 4).

증례 2의 고찰: 성장기의 high angle Ⅱ급 부정교합은 하악의 하방 성장이 크다는 성장 방향의 특수성 때문에, 측모를 개선하기 위해서는 제1기 치료의 여부와 관계없이 영구치열기가 되면 발치를 동반하는 제2기 치료를 하는 전체적인 교정치료가 필요할 때가 자주 있다. 이 증례도 제1기 치료에서 헤드기어의 효과가 있었지만, 하악이 하방 성장을 보인 것과 치아 크기가 컸기 때문에 심미적 이유로 인해 4개의 소구치 발치가 필요했다.

보정을 시작했을 때의 SNA는 초진과 비교해 4.5° 감소했으며, 그 후 15년 동안 변화가 보이지 않았다. 한편 모든 나쁜 버릇[3,4]에 대해 인식해 환자도 개선을 위해 노력했지만, 보정을 시작한 이후에 SNB의 감소, FMA와 Y-axis의 증가를 동반하는 하악의 시계방향 회전 외에도 시간의 흐름에 따라 상·하악 모든 치아의 근심이동과 전치의 돌출을 볼 수 있었다(그림 13a, b, 표 4). 이러한 변화는 모든 제3대구치가 19세 이후에 맹출(그림 9d~f, 10c~e)한

표 3. 제2기 치료를 시작했을 때 모형 분석표 (증례 2)



	Mean	S.D.	증례2
Maxillary Arch			
Central Incisor	8.24	0.41	8.70
Lateral Incisor	6.64	0.60	7.40
Canine	7.65	0.39	8.15
1st Premolar	7.08	0.36	7.95
2nd Premolar	6.57	0.44	7.50
1st Molar	10.39	0.51	10.95
Mandibular Arch			
Central Incisor	5.19	0.36	5.75
Lateral Incisor	5.81	0.39	6.00
Canine	6.58	0.38	7.15
1st Premolar	6.94	0.34	8.25
2nd Premolar	6.82	0.45	8.40
1st Molar	10.69	0.60	11.60
Maxillary Arch			
Tooth Material	94.26	4.36	101.3
Coronal Arch Width	41.76	3.19	42.9
Coronal Arch Length	34.65	2.43	41.0
Basal Arch Width	44.18	3.11	47.5
Basal Arch Length	30.11	2.75	36.5
Mandibular Arch			
Tooth Material	84.00	4.29	94.3
Coronal Arch Width	33.97	2.56	32.9
Coronal Arch Length	31.28	2.38	35.0
Basal Arch Width	39.95	4.19	39.8
Basal Arch Length	28.01	2.44	34.0

(Standard : by Otsuka)

표 4. 측모 세팔로그램 분석표 및 하악 견치 간 폭, 상악 제1대구치 간 폭의 계측(증례 2)

	초진	제2기 치료를 시작했을 때	보정을 시작했을 때	보정 6년 후	보정 15년 후
SNA(°)	83.5	82	79	79	79
SNB(°)	72	73	72	71	70.5
ANB(°)	11.5	9	7	8	8.5
Wits(AO-BO)(mm)	4	0	0.7	1.2	1.2
FMA(°)	39	38.5	38.5	38.5	39
MP to SN	48.5	48	48	48	48.5
IMPA(°)	94.5	92	85.5	98	100.5
U1 to NA(mm)	0	2.8	1.5	2.2	3.4
L1 to NB(mm)	10.5	8	8	11.5	13.3
U1 to NA(°)	14	14	13.5	18.5	19
L1 to NB(°)	36.5	32	25	37	40
I.I.A.(°)	119.5	122	132	116	114
U1 to SN(°)	97	97	92	98	98.5
Occ. to SN(°)	29.5	29	28	28	29
L1 to APo(mm)	4.5	5.5	2.5	5.5	7.2
Pog to NB(mm)	-3	-3	0.5	1.5	1
Y-axis(FH)	78	78	79	80	80.5
Overjet(mm)	6	4.2	3	2.6	2
Overbite(mm)	2.3	3	2	2.5	1.5
L3-L3(mm)	???	28.6	28.6	28.6	28.5
U6-U6(mm)	31.5	32.8	33.3	33.3	32.2

L3–L3: 하악 좌·우 견치 교두정(cusp tip) 간 거리
U6–U6: 상악 좌·우 제1대구치 구개측 치경부 중앙 간 거리

것과 관계가 있을 가능성이 있으므로, 이 증례에서는 맹출하기 전에 발치할 필요성이 있었음을 시사한다. 한편 그러한 변화에는 high angle 골격의 특징적인 혀 습관, 구호흡, 약한 교합력 등의 여러 기능적 요소가 크게 관계했을 가능성도 시사한다.

결론

1) Low angle인 증례 1과 high angle인 증례 2의 치료 후 장기 경과에 큰 차이는 있지만, 상악골 전방 성장의 억제 효과(제1기 치료의 효과)는 두 증례 모두 오랜 기간에 걸쳐 유지되고 있었다.
2) 두 증례에 시행한 제1기 치료는 환자 주소의 조기 개선 외에도 치료 결과의 향상과 장기 안정에 이바지하였음을 시사한다.
3) 성장기의 상악전돌에는 하악이 기능적으로 후방 편위한 증례도 있다고 알려져 있다[4,5]. 따라서 대증요법에 머무르지 않고, 그 병태에 이르게 된 기능적 원인으로서의 나쁜 버릇을 개선하려는 환자의 의욕을 키우는 것도 제1기 치료의 의의라고 생각한다.

참고문헌

1. R. G. "Wick"Alexander. The 20 principles of the Alexander discipline. Chicago : Quintessence Publishing, 2008 : 21 - 33, 75 - 96.
2. R. G. "Wick"Alexander. The Alexander discipline, Vol.2, Long-Term Stability. Chicago : Quintessence Publishing, 2011 : 71 - 87, 89 - 105, 165 - 174.
3. 高橋未哉子. 口腔筋機能療法の実際. 東京 : クインテッセンス出版, 1991 : 22 - 39.
4. 筒井照子, 西林滋, 小川晴也. 態癖一力のコントロール. 東京 : クインテッセンス出版, 2010.
5. 小川晴也, 小川聖美. 機能的下顎偏位を伴う症例の下顎位についての一考察. Orthod Waves Jpn Edit 2013 ; 72(1) : 35 - 59.