Júlio de Araújo Gurgel

교정치료 계획을 위한 우선순위 척도

주요 개념

- 교정치료를 위한 치료 옵션을 고려하기 전에 문제 목록을 설정해야 한다.
- 교정치료 계획의 우선순위에는 골격 부조화의 정량화, 환자 연령, 부정교합, 장치의 종류, 사용되는 재료, 치료 접근법 등의 과학적 근거가 포함된다.
- 부조화의 범주(envelope of discrepancy)는 도해적·수치적 다이어그램으로 상·하악의 시상, 수직 및 횡적 방향으로의 치료가능 범주를 나타낸다.

1.1 교정치료 계획을 위한 우선순위 척도

교정치료의 결과는 치열 관계를 개선하고 구강 기능을 정상화하는 교정의 고전적인 목표 외에 심미성에도 중요한 영향을 미친다. 안모와 미소의 개선은 개인의 만족도, 사회적 웰빙 및 삶의 질에 영향을 미친다. 따라서 교정치료의 목표는 다음과 같다.

1. 안모의 심미성과 미소의 균형 개선
2. 양호한 치열 관계 획득
3. 구강 기능의 정상화
4. 적절한 구강위생을 수행하기 위한 국소적 환경 개선

일상적인 임상진료에서 치료계획은 변경된 교합 특성에 대한 신중한 분석 후, 단계별 의사결정 과정을 기반으로 해야 한다. 교정치료 계획은 초기 분석부터 예후까지 각 단계의 중요성을 고려하여 논리적인 방식으로 수행되어야 한다.

교정학에서의 의사결정은 연관된 치료 옵션을 판단하기 전에 문제 목록을 설정하는 것으로 시작된다. 부정교합은 종종 병리학적 과정이 아니라 내적·외적 요인에 의해 야기되는 정상적인 발달의 변화이다. 치열 교정에서는 일반적으로 동일한 부정교합을 치료하기 위해 두 가지 이상의 적절한 치료 옵션이 있다. 따라서 교정을 위한 표준화된 접근 방식을 제시하는 능력보다는 치료해야 할 문제의 복잡성을 명확하게 이해하는 것이 기본이다.[1]

교정치료 계획의 우선순위 개념은 치료계획뿐만 아니라 교정진단을 위해 고려할 중요한 측면을 전략적으로 구성하는 데에 도움이 된다. 문제 식별을 위해 중요한 데이터를 구분하는 단계는 교정치료의 예측 가능성을 향상시킨다. 따라서 치료계획을 위한 우선순위 개념은 다음과 같은 단계를 포함한다(그림 1.1).

1.1.1 부조화

개선해야 할 부조화(discrepancy)를 정량화하기 위해, 교정의는 치료할 환자와 부정교합에 대한 광범위하고 전략적인 자료수집이 필요하다. 다른 의학 분야와 마찬가지로

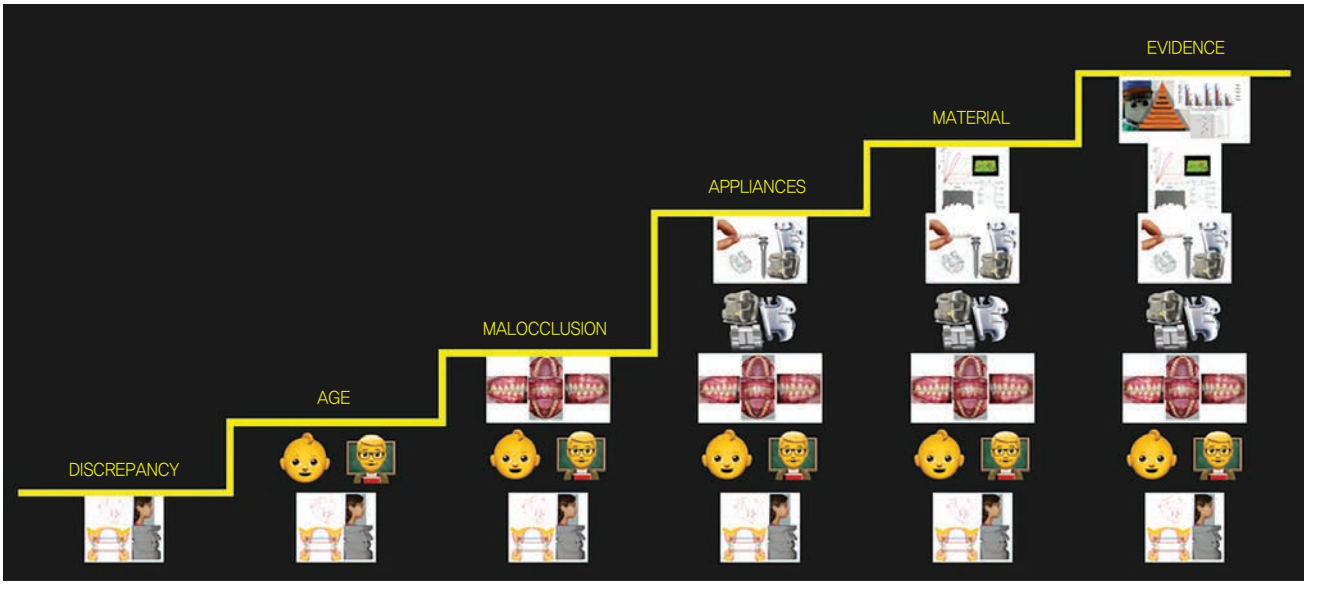

그림 1.1. 교정계획의 우선순위 척도. 치료계획을 결정짓는 요소 분석에 대한 개념.

이 정보는 기왕력, 임상병력, 임상검사 및 영상 촬영을 통해 얻는다. 교정학에서는 안면분석, 두부계측분석과 모형분석 같은 특별한 분석을 한다. 이러한 분석을 통해 개선해야 할 문제의 크기를 적절하게 수치화하는 의미 있는 정보를 수집한다. 이러한 자료들로 3개의 공간평면에 존재하는 치아 및 골격의 부조화를 확인하고 정량화할 수 있다. 부조화를 정량화함으로써 원하는 변화와 그 변화가 심미와 악구강계 기능에 미치는 영향을 목표로 삼을 수 있다.

문제를 더 잘 이해하려면 충분하지만 지나치지 않은 추가적인 검사가 필요할 수 있다. 예를 들어, 콘빔 전산화단층촬영(CBCT)은 현재 해부학적 구조 또는 인접치아와 미맹출 견치의 관계를 분석하기 위한 기본 이미지로 간주된다. 어떤 경우에는 미맹출 치아의 복잡한 이동이 다른 인접 구조물의 손상 가능성 때문에 바람직하지 않을 수 있다. 상세한 3차원 단층촬영 영상을 통해 치아이동을 더 잘 예측하고, 교정적 치아이동 전에 이미 존재하는 잠재적인 문제를 확인할 수 있다. 일부 증례에서는 치근흡수가 이미 있었고, 교정치료 결과로 발생하지 않았다는 것을 환자에게 고지하게 된다(그림 1.2).[2]

환자의 주소는 부조화를 개선하는 과정에서 중요한 부분이어야 한다. 종종 환자의 주소는 심미적인 것에 국한되며, 확인된 부정교합은 치료 요구사항과 관련이 있을 수도 있고, 없을 수도 있다. 안면 분석은 주관적이며, 안면 치료의 잠재적 효과는 환자 또는 보호자와 함께 논의해야 한다. 반면에 교정해야 할 부조화는 때때로 구강 기능이나 환자의 심미적인 개념을 다루는 변화를 의미하지 않으며, 경우에 따라 환자는 부정교합의 완전한 개선에는 관심이 없을 수도 있다.

부조화를 정량화하기 위해 교정의는 각자 선호하고 편하다고 느끼는 분석이나 지표에 의존해야 한다. 교정학에서는 분석이나 지표에 대한 '표준'이 없으므로, 전문가는 부조화를 정량화하는 데에 사용하는 방법을 완전히 이해해야 한다. 그러나 부조화를 정량화하려면 공간의 세 평면에 대한 측정값을 설정할 필요가 있다. 부정교합의 식별은 교정의 양 또는 방향을 결정하지 않는다. 예를 들어, 제Ⅱ급 부정교합은 약간의 시상면 부조화와 관련이 있지만, 수직방향에서 더 큰 부조화를 가질 수 있다. 게다가 골격성 개방교합은 보상적으로 치료될 수 있고, 그 결과는 안정적이다. 이런 유형의 치료는 구강 기능의 정확한 확립 또는 유지뿐만 아니라, 골격 부조화의 안정적인 교정을 얻기 위해 가능한 한계에 대한 이전의 정량화 및 고려에 의해서도 가능하다.[3] 따라서 일부 부정교합의 유형은 골격적 문제가 있

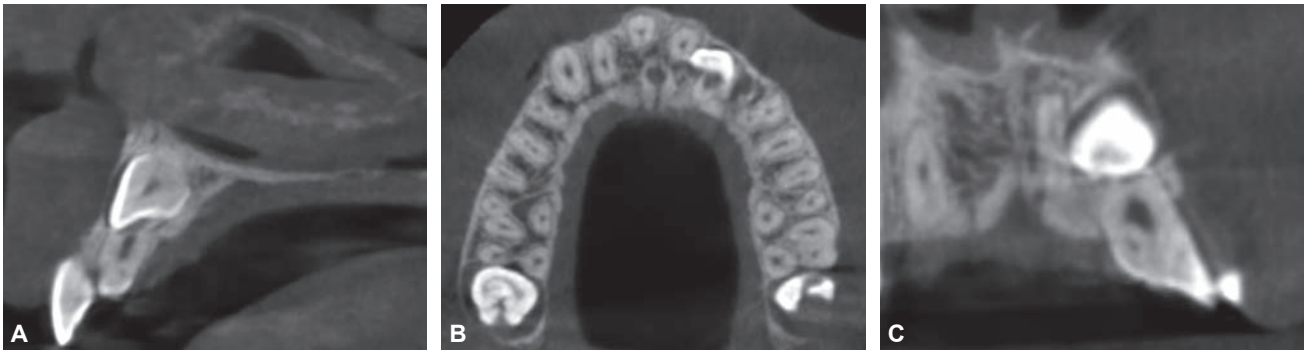

그림 1.2. 측절치 치근의 작은 부위의 흡수를 유발하는 미맹출 견치와의 접촉을 보여주는 치료 전 단층촬영 영상. (A) 시상면, (B) 관상면, (C) 축면.

는 경우에도 보상으로 치료될 수 있다. 중요한 것은 부조화를 정량화하는 것이다. 부조화는 치료 가능한 대상과 치료 방법을 계획할 수 있는 수치 데이터를 식별한다.

교정치료 계획에 대한 우선순위 척도의 첫 번째 부분을 더 잘 이해하기 위해 부조화의 범주가 아래에 설명될 것이다. 이것은 부조화의 양을 안정적이고 예측 가능한 개선의 가능성과 연관시키는 방법의 예이다.

1.2 부조화의 범주

부조화의 범주(envelope of discrepancy)는 공간의 세 평면에서의 치아이동 가능성에 대한 중요한 이론적 개념을 나타내며, Proffit과 White가 교정적, 교정-악정형적, 악교정 수술 치료를 통해 얻을 수 있는 치성, 골격성 효과의 범위에 대한 개념을 제공하기 위해 만들었다.[4] 그림 1.3은 시상 방향과 수직 방향에서 상·하악 전치들의 이동의 한곗값뿐만 아니라 수직적·횡적인 방향에서 구치 이동의 한계량을 고려하는 값을 나타낸다. 따라서 처음에 임상의는 특히 두개안면 성장 또는 악교정 수술을 동반한 교정치료를 할 때, 또는 교정치료만 단독으로 시행할 때 가능한 평균 개선량을 고려한다. 숫자로 나타낸 치아이동 한곗값은 3차원 공간에서 골개조와 그에 따른 연조직 적응의 한계를 나타낸다. 치아이동량은 부정교합의 심한 정도에 기초하며, 얻을 수 있는 교정적인 개선의 실제 양과 방향 및 방법을 확인하기 위해 부조화 범주의 매개변수와 연관되어야 한다(그림 1.3. A~C).

이 범주는 나중에 임시 고정원 장치(TAD)를 통한 골성 고정원을 사용하여 얻은 치아이동의 한계를 표현하는 원을 포함시키는 데에 기여한 Lee, Kim 및 Park에 의해

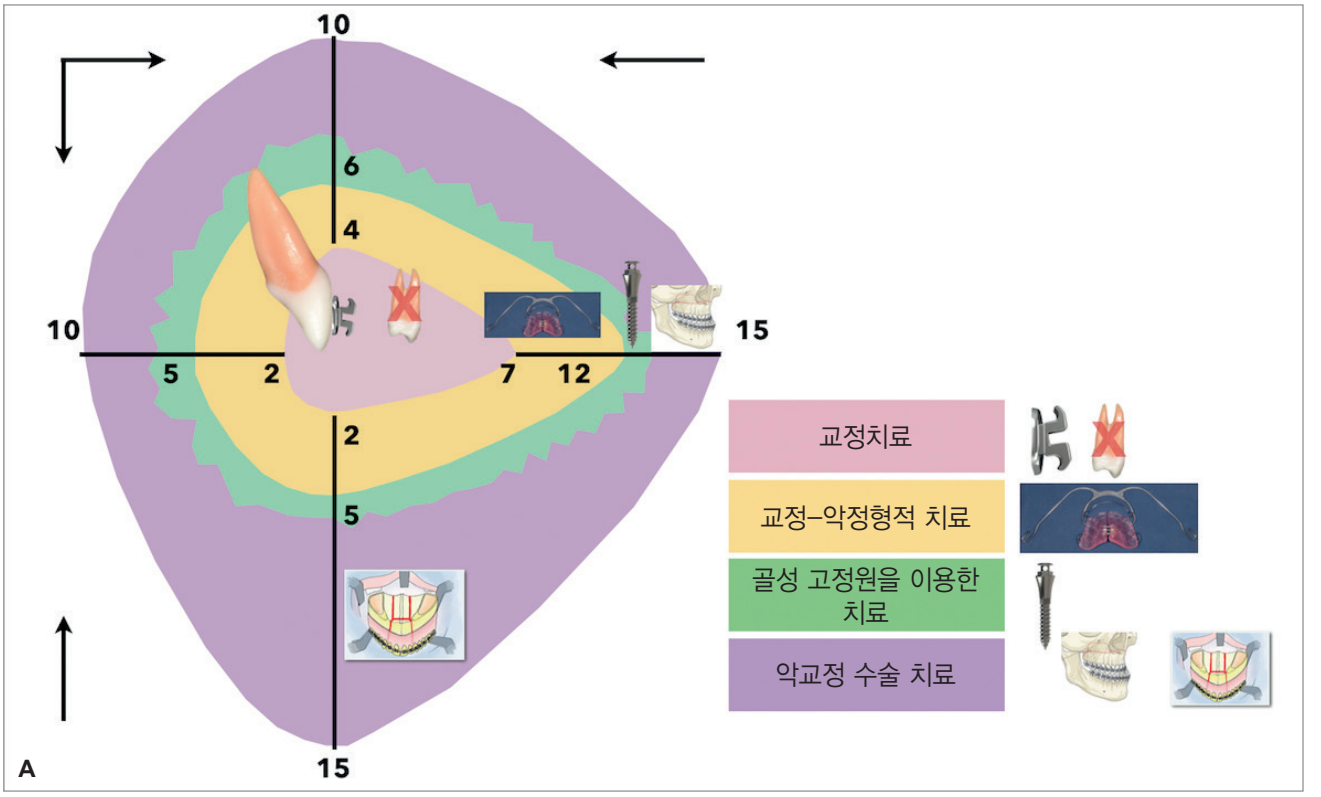

그림 1.3. (A~C) 횡단면에서의 부조화의 범주. 가능한 한 평균적 치료의 양을 mm 단위로 나타낸다. 공간의 세 평면에 대한 치료 가능성을 보여주는 부조화의 범주. 치료 방식은 색상과 시상, 수직·횡 방향의 치아 및 골격 효과에 대한 각각의 진폭값으로 구분된다(기존 Proffit[4]의 수정본). *(계속)*

수정되었다.[1] 따라서 부조화의 범주는 4개의 잠재적 보정 범주를 제안하였다.

① 치아이동과 그에 따른 개조(치아치조성 이동)로만 얻는 공간 변화의 크기

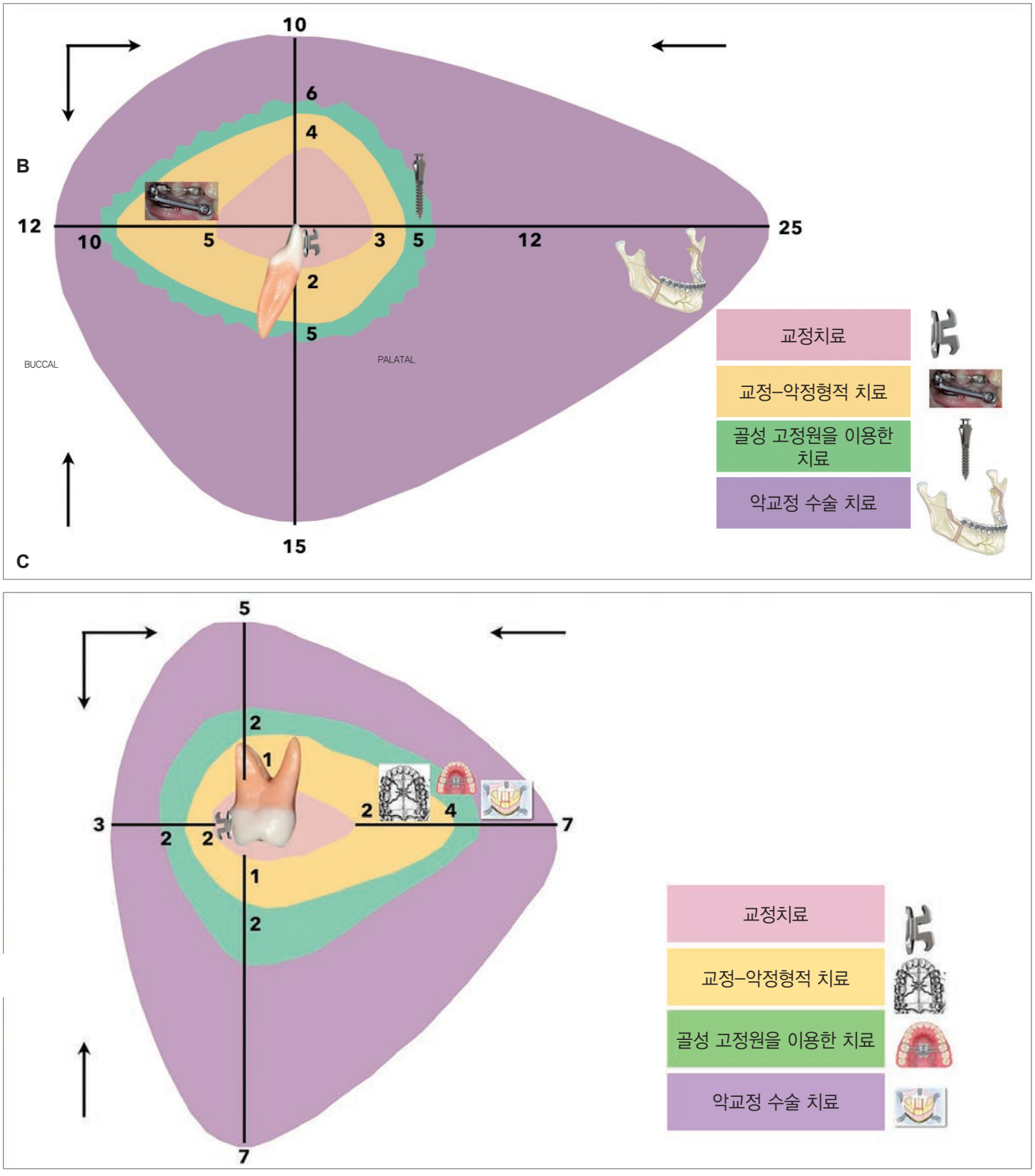

그림 1.3. *(계속)*

② 고정식과 기능성 악정형장치로 얻는 성장조절의 양
③ 미니플레이트 또는 미니임플란트 등의 임시 고정원 장치(TAD)를 사용하여 얻을 수 있는 보상적 치아치조성 또는 골격성 효과
④ 악교정 수술을 통해 얻은 큰 이동범위

그림의 끝에 위치한 화살표는 치아의 이동 방향을 나타낸다. 이 숫자는 평균이며 최대 가능치를 정확하게 나타내지 않는다는 점에 유의해야 하지만, 관련 임상지침으로 쓰일 수 있다. 예를 들면, 상악 절치에서 4mm의 수직개선은 치아이동만으로 개방교합 교정이 가능한 평균적인 가능성을 보이는 것을 알 수 있으며, 이는 골격성 개방교합 치료에 관한 문헌에서도 뒷받침되고 있다.[3] 이 수치는 중절치 정출에만 근거한 단순한 교정적인 개선보다 더 광범위하며, 실제로 개방교합의 개선은 상악 및/또는 하악 대구치의 함입으로도 얻어진다. 교합 이론에 따르면, 가위효과로 인해 구치의 1mm 함입으로 전치부 3mm 폐쇄효과가 있다. 따라서 4mm 전치부 개방교합 개선은 하악골의 반시계 방향으로 3mm 회전, 상악 전치의 1mm 정출을 포함한다(그림 1.3A).

또 다른 분석은 더 전형적인 것으로, 교정치료에서 7mm의 값을 가지는 상악 전치의 설측이동을 나타내는 화살표에서 볼 수 있다. 이 값은 일반적으로 소구치 발거를 포함한 치료를 나타낸다. 그러나 이 크기의 전방 견인에는 최대고정원의 사용이 필요하다. 이 경우 값은 개방교합 교정의 예와 같이 하악골 조절의 영향 없이 치아이동만 나타낸다(그림 1.3A).

골성 고정원을 통해 아직 잘 정의되지 않은 양의 상·하악궁의 이동이 가능하지만(이 때문에 골성 고정원의 범위에 대한 서술이 불명확함), 임시 고정원 장치가 사용되지 않은 경우에는 환자의 적극적인 협조에 의해서만 가능할 것이다(그림 1.3A, B).

상악골의 횡단면에서 이론적으로 얻어진 이동량은 미니임플란트 고정원의 유무와 무관하게 고정식 확장장치에서 얻어진 이동과 유사하다. 최근 연구에서 치아 지지(tooth-borne) 또는 치아-조직 지지(tooth-tissue-borne) 확장장치를 사용하여 얻은 상악확장은 MARPE 장치에서 얻은 확장량과 유사하다는 것을 보여주었다.[5,6] 따라서 골성 고정원을 가진 다양한 종류의 확장장치의 확장량에 대한 보고에 따르면, 급속상악확장(교정적/악정형적)을 통한 횡적 확장량과 유사한 것으로 나타났다. 즉 어린 나이에 급속상악확장을 통해서 얻은 골격성 효과의 평균량은 청년층 환자에게서 미니임플란트 보강형 급속구개확장장치(mini-implant assisted rapid palatal expander; MARPE)를 통해 얻을 수 있다.[6] 따라서 횡적인 부조화의 범주는 다른 두 범주와는 다르게 연속적인 속성을 가지고 있으며, 그 정량적 데이터는 여전히 더 세부적인 내용을 필요로 한다(그림 1.3C).

1.3 연령

골격성 효과의 달성은 환자가 성장기에 있을 때 더 크고, 결과가 더 안정적이다. 비수술적인 골격성 개선은 매우 제한적이고 유전적으로 크게 결정되므로, 청소년기에 이루어져야 한다. 바람직하게는 골격성 영향을 고려한 교정적 개선을 시기적절하게 시작하여 환자가 장치에 적응하고, 사용에 대한 순응도를 인지할 수 있도록 하기 위해 급성장기 전이라도 시작해야 한다. 또 다른 중요한 점은 공간의 세 평면에서 성장은 서로 다른 시기에 일어난다는 것이다. 횡적인 성장은 성장률 감소를 가장 먼저 보여준다. 정중구개봉합에서 골가교(bone bridge)의 형성은 점진적으로 발생

하여 봉합침착(suture apposition)에 의해 성장종료가 결정되고, 이 봉합의 완전한 융합을 위한 서막이 된다.

고정식 또는 가철식 장치로 하악골을 전방 이동시키는 제Ⅱ급 부정교합의 치료는 높은 성장률을 보이는 환자에게 시행할 때 골격성 효과가 더 좋다. 교정의는 수완부의 골격 성숙도 평가나 경추의 형태학적인 성숙도 변화의 평가를 명백히 이해하고 일상적으로 적용해야 한다. 골단(epiphysis)과 골간(diaphysis) 사이의 캡핑(capping) 단계와 척골, 종자골의 출현은 신장의 급성장을 나타낸다. 골단과 골간의 평가에 의해 확인된 바와 같이, 제2~4경추의 형태 변화는 키 성장속도의 정점 이전, 정점 및 정점 이후 단계를 나타낸다. 신체 성장을 평가하는 이러한 참고 자료는 안면골, 특히 하악골의 성장단계와 시간적으로 유사하다.[7] 골성 고정원의 출현은 부정교합 개선에 골격성 효과를 달성할 수 있는 기회의 창을 확장할 수 있게 하였다(그림 1.4).

두개안면 성장이 이미 하향곡선에 있는 경우 과두 골개조의 감소로 인해 골격성 효과가 제한되고 전후방적 관계를 완전히 교정하기에는 불충분하다. 이러한 경우 상악 치열궁의 후방 이동을 이용한 교정을 목표로 하면 측모에 악영향을 미칠 수 있고, 하악 전치의 과도한 치성 보상으로 인해 과도한 협측 경사(buccal tipping)가 발생한다.

나이가 들면 골격성 효과를 제한할 뿐만 아니라, 치조골의 양과 질이 저하된다. 특히 30대 이후의 성인 교정치료는 표현형과 치조골 높이나 심각한 치주질환의 여부도 고려해야 한다. 골소실을 보이는 성인 환자의 생역학에서는 교정력의 방향과 양에 대해 고려해야 한다.

1.4 부정교합

부정교합(malocclusion)은 일반적으로 동시에 나타나는 치아 위치와 골격 형태 변화들의 집합을 나타낸다. 그러나 부정교합을 식별하는 것이 수정해야 할 부조화의 크기를 결정하는 것을 의미하지는 않는다. 부정교합을 밝히고 나면 개선해야 할 우선순위를 정하는 데에 도움이 된다. 그러나 앵글 분류(Angle classification)에 의해 기술된 구치 관계는 부정교합에 의해 나타나는 부조화를 완전히 묘사하지는 않는다. 앵글 분류 부정교합과 안면 형태의 연관성은 골격 및 치아 변화와 안모에서 각각의 특징을 결합한 제안이다. 따라서 교정치료는 치아관계의 개선뿐만 아니라 안면윤곽의 조화와 균형을 목표로 해야 한다.[8] 그럼에도 불구하고, 안면 형태에 대한 이해는 치아골격과 안면의 조화 형성에 필요한 교정방향을 결정하는 데에 도움이 되며, 이런 진단 전략은 시상면과 수직면에서만 수행된다. 현재 CBCT의 출현으로 다양한 부정교합에서 볼 수 있는 부조화를 보다 정확하게 식별할 수 있게 되었다. 안모 분석과 관련된 시상 및 수직적 안모 유형의 식별은 공간의 세 평면에서 개선해야 할 부조화를 종합적으로 정량화한다. 전문가는 부조화를 더 잘 정량화하고 부정교합을 진단하고 예후를 확립하는 분석, 지표와 분류를 선택해야 하며, 모든 복잡성을 이해하고 장기간 안정적으로 예측 가능한 방식으로 부정교합을 치료해야 한다.

1.5 교정장치

교정장치(orthodontic appliance)는 교정치료계획의 우선순위 척도에서 가장 높은 단계임을 알 수 있다. 현재 부작용을 조절하거나 부정교합을 개선하기 위한 다양한 장치와 접근법이 있다. 업계의 광범위한 성과와 관심에 힘입어, 교정장치에 관련된 광고가 기하급수적으로 증가하였다. 동일한 부정교합을 개선하기 위해 여러 형태의 장치들을 사용할 수 있으며, 전문가는 장치의 특성과 기술을 명시하고

그림 1.4. 경추의 성숙단계. McNamara & Franchi 6단계 분류에 따라 경추 C2, C3 및 C4에 대해 기술된 형태학적 변화.

숙달해야 한다. 부정교합의 개선은 수년 동안 시장에서 사용되었던 전통적인 장치나 장점에 대한 명확한 근거 제시는 없지만, 더 효율적인 접근을 보장하는 혁신적인 장치에 의해 시행될 수 있다.

다양한 보건 분야에서 경험한 바와 같이, 교정학의 혁신은 매년 더 빠른 속도와 양으로 나타났다. 업계는 어떠한 재료나 장치가 다른 재료나 장치에 비해 더 우수하다는 주장을 입증하려는 노력이 없으며 의무 또한 없다. 주어진 장치나 재료의 현실적인 장점을 식별하기 위한 과학적 근거를 찾고 관련된 인식을 발전시키는 것은 전문가에게 달려 있다.

1.6 재료

재료에 대한 지식과 검증법을 통해 더 좋은 선택이 가능하다. 교정의의 재료 선택은 의식적이고 독립적이며 임상적으로 적절해야 한다. 따라서 전문가는 제품의 타당성과 치료에 적용하기 위한 근거를 식별하여, 잠재적인 이해 상충의 대상이 되지 않고 결과가 오로지 과학적 근거에 기반하도록 힘써야 한다.

재료의 특성을 이해하면 재료와 더불어 그와 관련된 장치와 그 둘의 조합까지도 더 잘 활용할 수 있다.

1.7 과학적 근거

모든 전문가들이 일률적인 방법으로 교정치료를 하지는 않는다. 심지어 국가별로 추세와 선호도가 있다. 근거 기반 치의학 또는 교정학은 부정교합 치료에 사용될 수 있는 다양한 치료 옵션으로 인해 교정전문의의 관심을 불러일으켰다. 좋은 치료계획은 병인학적 요인의 식별, 정확한 진단, 치료의 예측 가능성 및 예후의 명확성을 위해 증거의 위계(hierarchy of evidence)를 고려해야 한다. 근거가 있음에도 불구하고 전적으로 열광하는 사람 또한 항상 있을 것이다.[9] 동일한 부정교합의 치료를 수행하는 다양한 방법은 효율적이고 안정적인 것으로 입증되기까지 시간이 걸린다. 관찰 및 중재연구(intervention study)는 새로운 치료 제안을 점진적으로 검증하는 다양한 방법을 나타낸다. 근거 기반 교정학은 세 가지 요소로 구성된다고 할 수 있다.

① 높은 수준의 과학적 근거

② 임상의의 경험

③ 환자의 요구와 선호도

교정학의 다양한 주제에 대한 무작위 임상연구의 지속적인 발표는 오늘날 과학적인 근거의 중요성을 보여준다. 1단계 또는 2단계의 제Ⅱ급 치료의 타당성에 대한 무작위 임상연구는 과학적인 근거가 교정의의 의사결정에 어떤 도움을 주는지 보여주는 명확한 예이다. 결과는 2단계의 치료가 더 길고 비효율적이며, 1단계로 수행된 치료보다 더 좋은 결과를 가져오지 않는다는 것을 보여주었다.[10,11] 그러나 임상경험은 환자의 요구를 탐구하는 연구로 이어졌다. 현재 구순폐쇄가 힘들 정도로 상악 전치가 돌출된 환자의 경우에는 제Ⅱ급 부정교합 치료를 2단계로 수행해야 한다는 명확하고 설득력 있는 증거가 있다. 이러한 경우에 치료는 환자들의 자존감을 향상시키고 외상으로부터 전치를 보호하는 것으로 정당화된다.[11,12]

상악확장은 상악의 횡적인 부조화를 교정하고, 페이스마스크를 사용한 상악 전방 견인의 보조수단으로 쓰이는 데에 탁월한 것으로 나타났다. 확장장치에 결합하여 사용하는 골성 고정원(skeletal anchorage)과 페이스마스크(face mask)의 사용은 상악 견인 환자에게서 평균 이상의 골격성 효과를 얻기 위한 좋은 방법으로 나타났다(그림 1.5).[13–15]

성장속도 그래프(Growth velocity curve) × 골격 부조화 교정(Skeletal discrepancy correction)

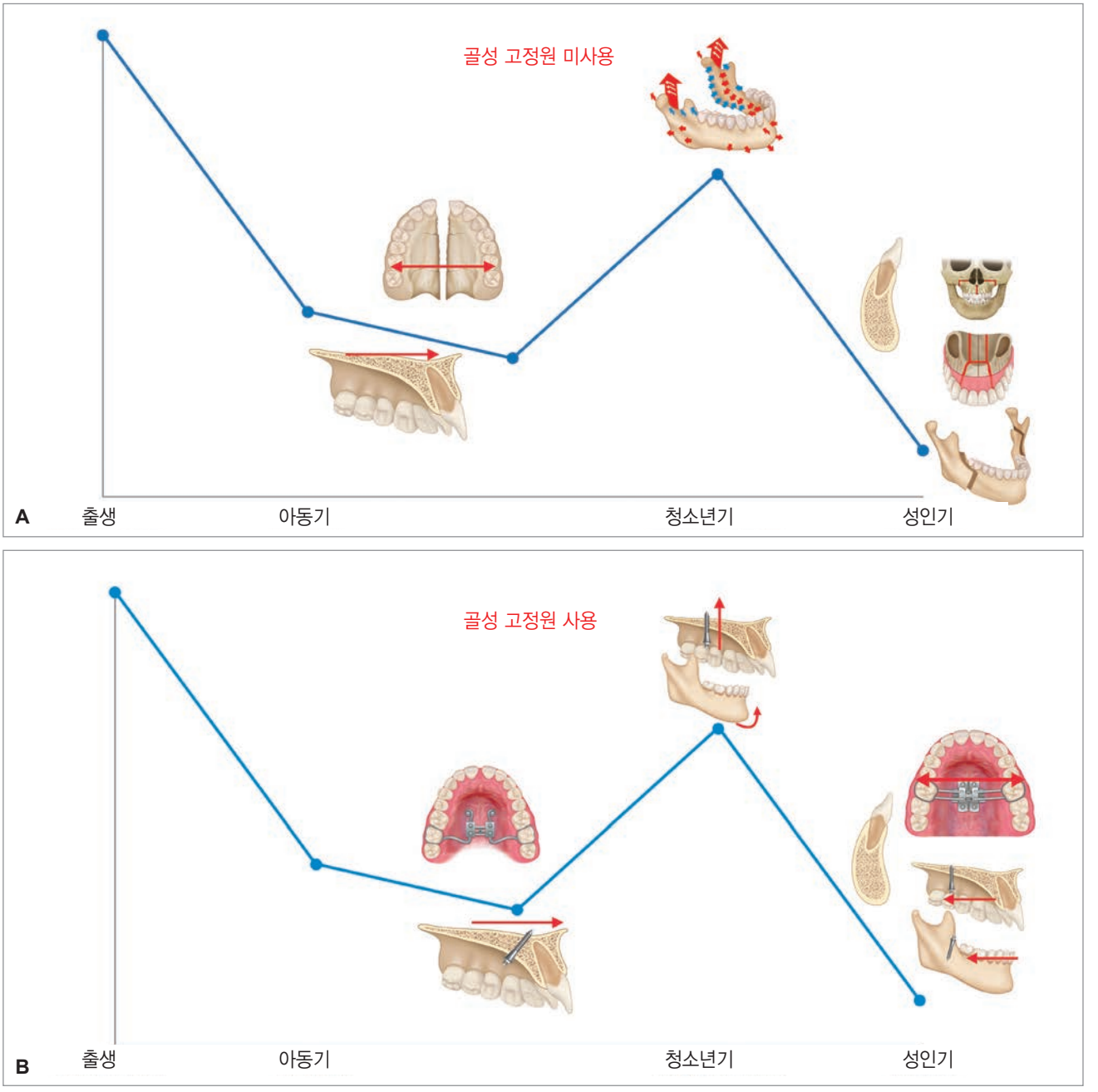

그림 1.5. (A) 성장속도 그래프 및 골성 고정원 없이 골격 부조화의 개선 여지. 다른 단계에서 가능한 개선의 예. 아동기: 상악골 견인과 급속 확장의 조합, 청소년기: 짧은 얼굴형 및 중간길이 얼굴형 환자에게서 후방 견인을 이용한 하악 후퇴, 성인: 치성 보상 치료 및 악교정 수술. (B) 성장속도 및 골성 고정원을 사용한 골격 부조화의 개선 여지. 다양한 단계에서 가능한 개선의 예. 긴 얼굴형을 가진 환자에게서 상악골의 반시계방향 회전에 의한 하악 후퇴(초기 청소년기) 및 상악골과 상·하악 치열 전체의 후방 견인(성인).

참고문헌

1. Ackerman JL, Nguyen T, Proffit WR. The decision-making process in orthodontics. In: Graber TM, Vanarsdall RL Jr, Vig KWL . Orthodontics. Current principles and techniques. St Louis (MO): Elsevier; 2012, pp. 3–58.
2. Kapila SD, Nervina JM. CBCT in orthodontics: assessment of treatment outcomes and indications for its use. Dentomaxillofac Radiol 2014; 44 : 20140282.
3. Greenlee GM, Huang GJ, Chen SSH, Chen J, Koepsell T, Hujoel P. Stability of treatment for anterior open-bite malocclusion: A meta-analysis. Am J Orthod Dentofacial Orthop 2011;139:154-69.
4. Proffit WR, White RP Jr. The need for surgical-orthodontic treatment. In: Surgical-orthodontic treatment. St Louis: Mosby Year Book; 1999. p. 4.
5. Choi SH, Shi KK, Cha JY, Park YC, Lee KJ. Nonsurgical miniscrew-assisted rapid maxillary expansion results in acceptable stability in young adults. Angle orthod. 2016; 86(5):713-20.
6. Park JJ, Park YC, Lee KJ, Cha JY, Tahk JH, Choi YJ. Skeletal and dentoalveolar changes after miniscrew assisted rapid palatal expansion in young adults: A cone -beam computed tomography study. Korean J Orthod 2017;47(2):77-8.
7. Lara Tulio Silva, Bertoz Francisco Antônio, Santos Eduardo César Almada, Bertoz André Pinheiro de Magalhães. Morfologia das 3ª e 4ª vértebras cervicais representativa do surto de crescimento puberal. Rev. Dent. Press Ortodon. Ortop. Facial .2008 ; 13(6): 66-76.
8. Capelozza Filho L. Diagnóstico em Ortodontia. Maringá; Dental Press;2012.
9. Brignardello-Petersen R, Carrasco-Labra A, Glick M, Guyatt GH, Azarpazhooh A. A practical approach to evidence-based dentistry: understanding and applying the principles of EBD. JADA. 2014;145(11): 1105-1107.
10. Tulloch,JKC; Philliphs, C; Proffit, W- Outcomes in a 2-phase randomized clinical trial of early Class II treatment. AJODO, 125: 657-67, 2004.
11. Behrents RG. One phase or two, and Buridan's paradox. Am J Orthod Dentofacial Orthop 2016;149:775-6.
12. Thiruvenkatachari B, Harrison J, Worthington H, O'Brien K. Early orthodontic treatment for Class II malocclusion reduces the chance of incisal trauma: Results of a Cochrane systematic review Am J Orthod Dentofacial Orthop 2015;148:47-59.
13. Petti S. Over two hundred million injuries to anterior teeth attributable to large overjet: a meta-analysis. Dent Traumatol 2015;31:1-8.
14. Ngan P, Hägg U, Yiu C, Wei SH. 1997. Treatment response and long-term dentofacial adaptations to maxillary expansion and protraction. Seminar Orthodont. 3:255–264.
15. Wilmes B, Nienkemper M, Ludwig B, Kau CH, Drescher D. Early Class III Treatment with a hybrid hyrax-mentoplate combination. J Clin Orthod 2011; 45: 1–7.