1 3차원 시대의 진단과 치료 계획

TOMMASO CASTROFLORIO, SEAN K. CARLSON, and FRANCESCO GARINO

서론

치과교정학과 치열안면정형학은 성장 중이거나 성장이 완료된 치열안면 구조를 연구하고 치료하는 특수한 전문 분야이다. 또한 치아와 안면골 그리고 연관된 해부학적 구조물 각각의 형태적 문제와 각 구조물 간의 위치적 문제들을 두개안면 영역 내에서 힘을 적용하고 기능적으로 자극하며 방향 전환을 위한 위치 이동을 통해 치료하는 치의학 분야이다.[1]

부정교합을 정확하게 진단하기 위해 교정학 분야에도 문제 기반 접근방식을 도입하였다. 모든 병인론 및 비정상(abnormality) 소견에 기여하거나 치료에 영향을 줄 수 있는 잠재적인 요인을 평가해야 한다. 분석에 필요한 정보는 의과와 치과적 병력, 임상 검사, 치아 모형, 임상 사진, 방사선사진 등의 자료를 통하여 수집한다. 수집한 자료들로 상호 작용 관계를 네트워크화한 데이터베이스에 기반한 문제 목록을 작성한다. 진단은 문제점의 인식과 데이터베이스 간의 지속적인 피드백 과정을 통하여 확립할 수 있다(그림 1-1). 최종적으로, 진단은 부정교합의 병인에 대한 통찰력을 제공해야 한다.[2]

최근 수십 년간 교정학의 진단과 치료 계획은 경조직의 2차원적 측면과 석고 모형을 분석하는 방법에서 3차원 기술의 지원을 받아 연조직의 균형과 비율을 분석하는 방법으로 크게 변화하고 있다. 자세한 임상 검사는 아직도 훌륭한 진단의 핵심이며, 환자의 기능적 · 심미적 양상을 체계적으로 확립하는 데 자체적으로 기여하여 치료 계획에 여러 측면이 반영되면서 다시 드러나게 된다.[3]

디지털 자료를 수집하는 모든 장치(CBCT, 구강 스캐너, 탁상용 스캐너, 안면 스캐너), 치료 계획을 위한 소프트웨어(planning software)(CAD/CAM 소프트웨어), 새로운 심미적 재료 및 훌륭한 제조 기계(밀링머신, 3D 프린터) 등이 도입되면서 치과교정학의 전문성은 변화하고 있다(그림 1-2).

결과적으로 실제 치료의 분야도 가상 기반의 워크플로우(virtual-based workflow)로 전환되어가고 있다.[4] 오늘날 가상 치료 계획을 세운 후에 출력한 모형, 간접 장치 접착 트레이, 맞춤형 브라켓으로부터 로봇이 구부린 와이어와 Aligner까지 다양한 CAD/CAM 기술을 활용하여 치료 계획을 실제 치료에까지 적용 및 실행하는 일은 일상적으로 이루어지고 있다. 심지어는 환자와 멀리 떨어진 상태에서도 치료를 모니터링하고 제어하는 일도 가능해졌다.[5]

교정 분야에 도입된 Aligner는 치아교정의 디지털적인 발전을 이끌어 왔다. 진화(evolution)와 혁명(revolution)이라는 두 단어는 모두 변화를 의미한다. 하지만 변화를 의미하는 두 단어 사이에는 분명한 차이점이 있다. 진화(evolution)는 점진적이고 느린 변화를 의미하지만 혁명(revolution)은 갑작스럽고 극적이며 완전한 변화를 의미한다. 치과교정학 분야에서 "디지털 혁명"이라고 주장하여 왔던 것은 사실은 "디지털 진화"라고 불려야 한다. 왜냐하면 지금까지 항상 치과교정학은 생역학과 같은 의미였고, 우리는 임상가로서 기술은 단지 도구일 뿐이며 목표가 아니라는 것을 기억해야 한다. 이것이 바로 교정 전문의와 사업가의 차이이다.

진단과 문제 목록은 환자를 위한 치료 목표를 세우는 뼈대가 된다. 일단 치료 목표가 만들어지면 목표를 이루기 위한 치료 계획을 설계한다.[2] Aligner 치아교정에서 CAD 소프트웨어는 치료 후에 예측되는 치아와 얼굴의 모습을 시각화하는 치료 영상을 제공함으로써 임상가에게 도움을

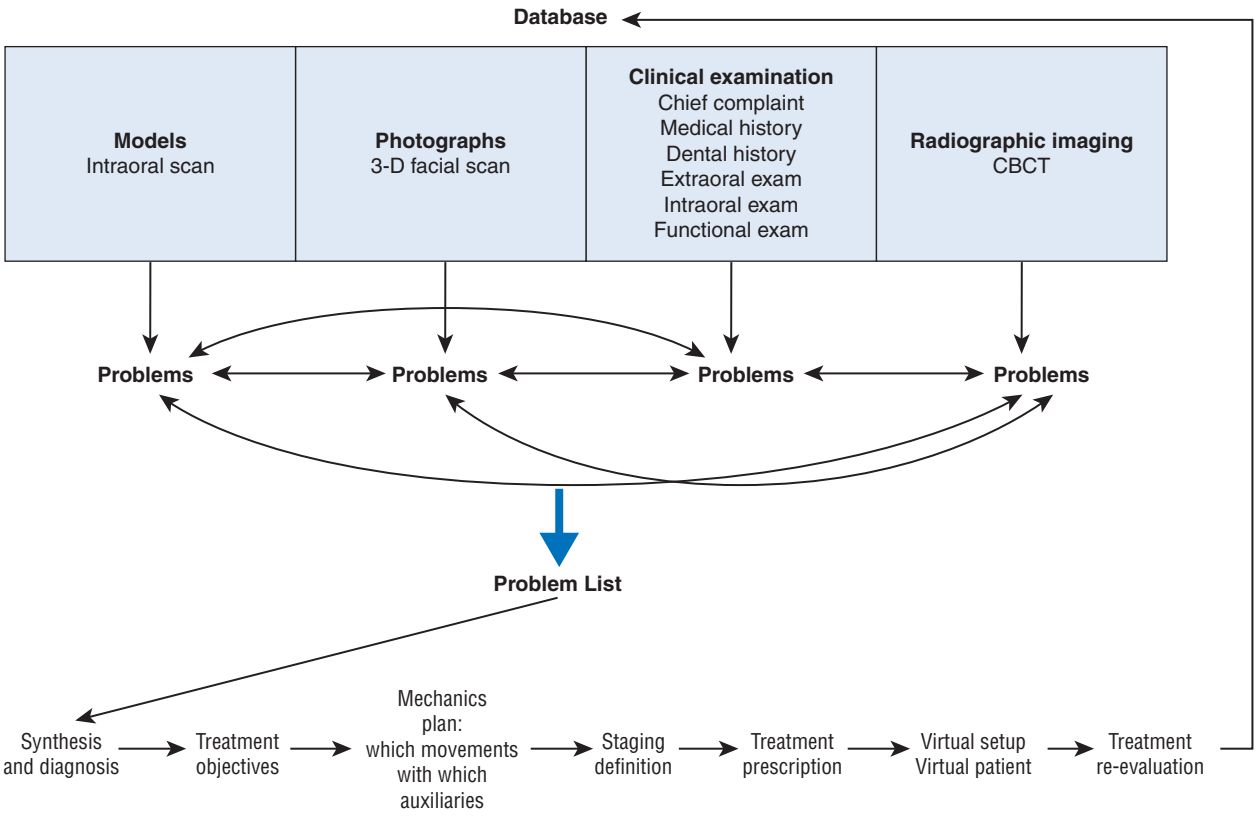

그림 1-1. 디지털 교정 영역에서 진단과 치료 계획의 단계. (Modified from Uribe FA, Chandhoke TK, Nanda R. Individualized orthodontic diagnosis. In: Nanda R, ed. *Esthetics and Biomechanics in Orthodontics*. 2nd ed. St Louis, MO: Elsevier Saunders; 2015:1–32.)

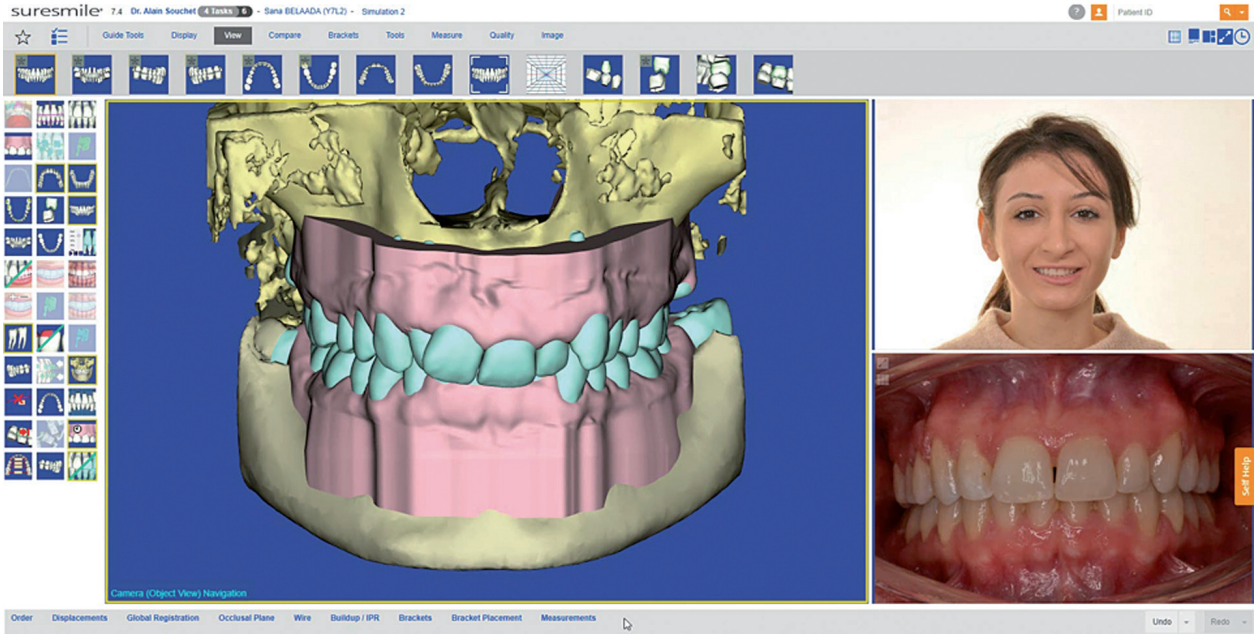

그림 1-2. CBCT 데이터, 3차원 안면 스캔, 구강 스캔을 통한 디지털 모형, 가상 셋업의 결합. Courtesy of dr. Alain Souchet, Mulhouse, France.

줄 수 있다. 그러나 교정 전문의는 치료 역학, 순서와 치료 목표에 도달하는 법을 찾기 위해서 프레임별 혹은 단계별로 이러한 영상들을 분해, 분석해야 한다. 가상 치료 계획의 모든 단계를 정확하게 조절해야 신뢰할 만한 치료 결과를 얻을 수 있다. 언제나 치료 결과는 테크닉보다는 교정 전문의에게 달려 있다.

최신 기술을 이용한 기록들은 환자에 대한 기능적이고 3차원적인 심미 분석에 효과적으로 적용해야 한다.

구강 스캔과 디지털 모형

구강 스캔은 전통적인 인상채득 방법과 석고 모형을 빠르게 대체하고 있다. 구강 스캐너는 일반적으로 많은 3차원 이미지들을 조합하여 모형을 완성하는 방식을 사용하기 때문에 정확성이 떨어질 위험이 있다. 그러나 최근 연구에 따르면 현재 상업적으로 통용되고 있는 구강 스캐너는 교정치료에서 충분하게 사용할 수 있을 만큼 정확도(trueness)와 정밀도(precision)가 뛰어나다.[6] 디지털 모

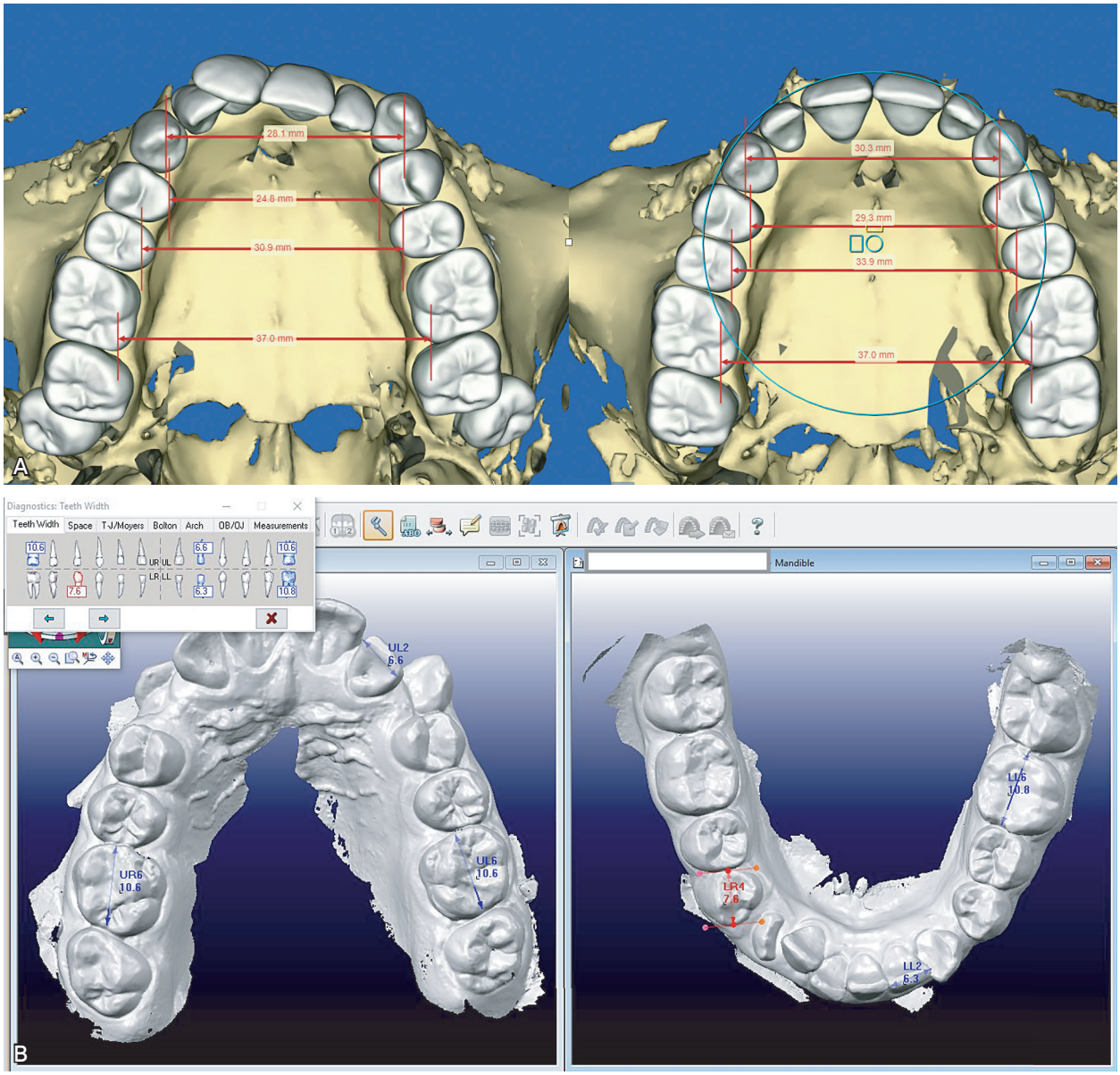

그림 1-3. A, CBCT 데이터로부터 얻은 디지털 모형과 측정값. **B,** 구강 스캔으로 얻은 디지털 모형과 측정값.

형은 전통적인 석고 모형만큼 정확하고, 신뢰할 만하며, 복제하기도 용이하다(그림 1-3).

더욱이 디지털 모형을 이용하면 비싸고 시간 소모가 큰 진단용 셋업 및 왁스업보다 손쉽게 다양한 교정용 소프트웨어 플랫폼을 이용하여 가상 치료 계획을 세우고 다양한 치료 계획을 비교해 볼 수 있다. 디지털 셋업은 단순히 다양한 치료 옵션을 살펴보는 데 용이할 뿐 아니라 협진 치료나 수복 치료가 필요한 경우에 다른 임상가와의 의사소통에도 도움을 줄 수 있다. 또한 가상 치료 계획은 치료 결과를 예측하여 보여 주고 치료 과정을 환자에게 이해시켜야 하는 경우에 환자와의 더 나은 의사소통을 가능케 한다.[5]

가상 모형의 더 큰 이점은 모형 분석과 관련되어 있는데, 이는 교정 진단과 치료 계획 수립의 필수적인 과정이다. 가상 모형의 계측값을 메저링 루프(measuring loop), 캘리퍼(caliper)를 사용하여 물리적 모형(physical casts)을 계측한 측정값과 비교해 볼 때 디지털 모형을 이용한 방법은 대개 전통적인 방법과 동일하게 치료적 결정을 내리게 한다.[7] 더욱이 디지털 모형은 비용, 시간, 공간 활용에 있어서 장점을 지니므로 현재 교정 분야의 새로운 표준으로 여겨지고 있다.[6]

디지털 인상채득은 전체적인 효율성을 증가시킬 뿐 아니라 재제작과 재인상채득의 가능성을 줄여 준다. 환자에게도 훨씬 긍정적인 경험을 제공하는 이점이 있다. 최신 스캐닝 기술(예: multipoint chromatic confocal imaging and dual wavelength digital holography)의 발전으로 앞으로 구강 스캐너의 정확성과 임상적인 실용성은 더욱 향상될 것이다.[7]

최근 근적외선(NIR) 기술이 구강 스캐너와 결합하였다. 근적외선 영역은 전자기파 스펙트럼이 0.7μm에서 2μm인 지역이다(그림 1-4). 특정한 빛의 파장이 치아의 경조직과 상호작용하면서 치아의 구조에 대한 부가적인 정보를 제공한다. 법랑질은 산란계수(scattering coefficient)가 낮으므로 빛이 법랑질의 전체 두께를 투과하여 어둡게 나타나지만, 상아질은 상아 세관에 의한 빛의 산란으로 밝게 나타난다. 간섭/병소/탈회 부위에도 빛의 산란이 증가하기 때문에 밝게 나타난다. 결국 구강 스캐너는 방사선 노출 없이 잠재적인 초기 우식에 대한 정보를 제공한다.[8]

디지털 인상채득을 사용하면서 일관성 있는 기공 작업물이 만들어지며, 기공물 장착 시에 걸리는 체어 타임도 짧아지게 되었다.[9]

3차원 이미징

CBCT (CONE-BEAM COMPUTED TOMOGRAPHY)

3차원 이미징은 최근 20년간 매우 발전하여 구강악안면외과 영역뿐 아니라 치아교정 분야에도 적용되어 왔다. 진단용 영상 장비를 사용하여 해부학적인 자료를 모으고, 컴퓨터가 이 자료를 2차원적인 모니터 화면에 입체적 착시(illusion of depth)를 볼 수 있도록 처리한다. 술자는 깊이를 인식하면서 3차원처럼 영상을 보게 된다.[10] 특히 CBCT 영상은 최근 15년 동안 악안면 골격구조와 복잡한 해부학적인 관계를 이해할 필요가 있는 경우 교정 진단과 치료 계획을 수립하는 데 있어서 중요한 부가적인 방사선학적 기술로 부상해 왔다. 두개골 고정기가 도입될 때부터 Broadbent는 두개골의 완벽한 3차원적 재현을 위해서 측모 x-ray와 전후방적 x-ray를 완벽히 조화시킬 필요성이 있다고 강조하였다.[11] CBCT 이미징은 기존의 구외 방사선사진과 비교하여 교정치료에 도움을 주는 고유의 특징과 장점을 갖고 있다.[12] 측면 두부계측법은 시상적 · 수직적 부정교합에 대한 정보를 제공하는 반면에, 편측이나 횡적인 부조화에 대한 정보는 거의 제공하지 않는다. 횡적인 부조화는 최근 수십 년간 진행된 도시화와 산업화 때문에 점점 많이 발생하고 있는 것으로 보인다.[13~15] 따라서 치열골격성 부정교합의 3차원적인 정보를 제공하는 진단 도구의 필요성이 점점 증가하고 있다. 3차원 CBCT를 통하여 악안면 부위의 해부학적 평가뿐 아니라 구조물이 갖는 병적 소견까지 대부분 파악할 수 있으며, CBCT의 중요한 장점은 비교적 적은 방사선 조사량으로 고해상도의 이미지를 얻을 수 있다는 것이다.[16]

치료를 위하여 꼭 필요한 경우에만 환자를 x-ray에 노출하는 것이 정당하며, 술자는 노출량을 최소화할 수 있는 모든 원칙과 과정을 고려해야 한다. ALARA 개념을 항상 숙지해야 한다. ALARA는 방사선 안전성 관련 용어로, '합리적으로 달성 가능한 한 낮게(as low as reasonably achievable)'의 머리글자이다. 이 개념은 정부 기관뿐 아니라 전문가 집단에 의해서도 지지된다.[17,18] National Commission on Radiation Protection and Measurement는

근적외선 이미지 – 빛 반사의 개념과 작용기전

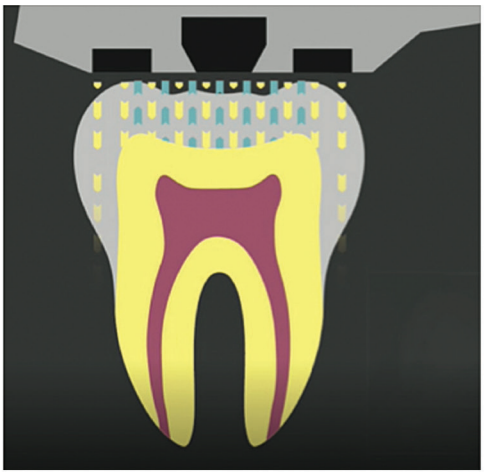

iTero Element 5D 구강 스캐너는
치아 내부로 침투하는 850nm의 빛을 사용하여
근적외선 이미지를 만든다.

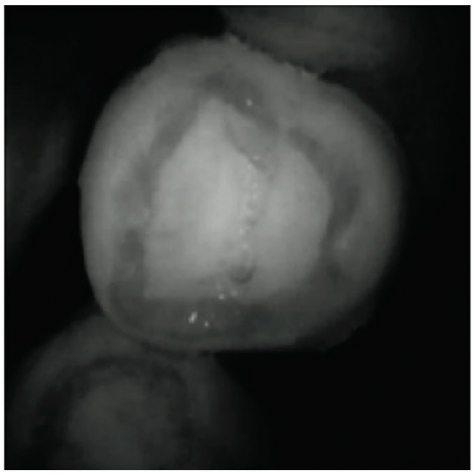

건강한 치아의 근적외선 이미지

건강한 치아의 이미지 판독

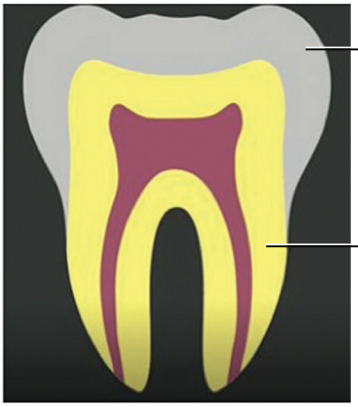

법랑질은 근적외선에
투과성이 있으므로
어둡게 보인다.

근적외선은 상아질에서
산란하므로
밝게 보인다.

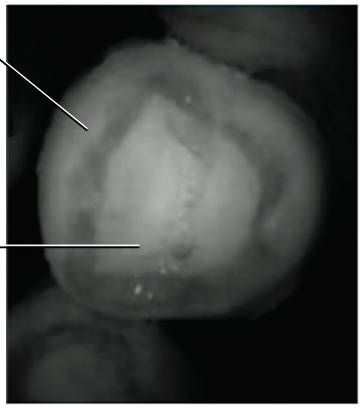

우식이 있는 치아의 이미지 판독

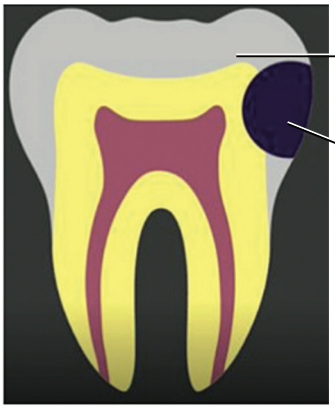

건강한 법랑질은
어둡게 보인다.

법랑질의 인접면
우식 부위는
밝게 보인다.

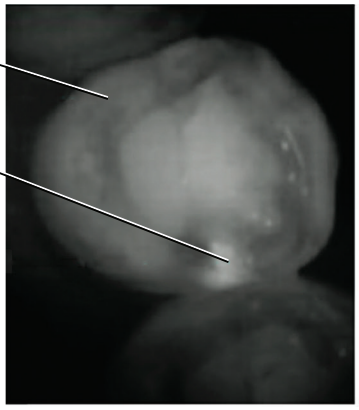

A

그림 1–4. 근적외선(NIR) 기술과 결합한 새로운 세대의 구강 스캐너. **A,** Itero Element 5D(Align Technology, San Jose, CA, USA)의 충치 탐지 모식도. *(계속)*

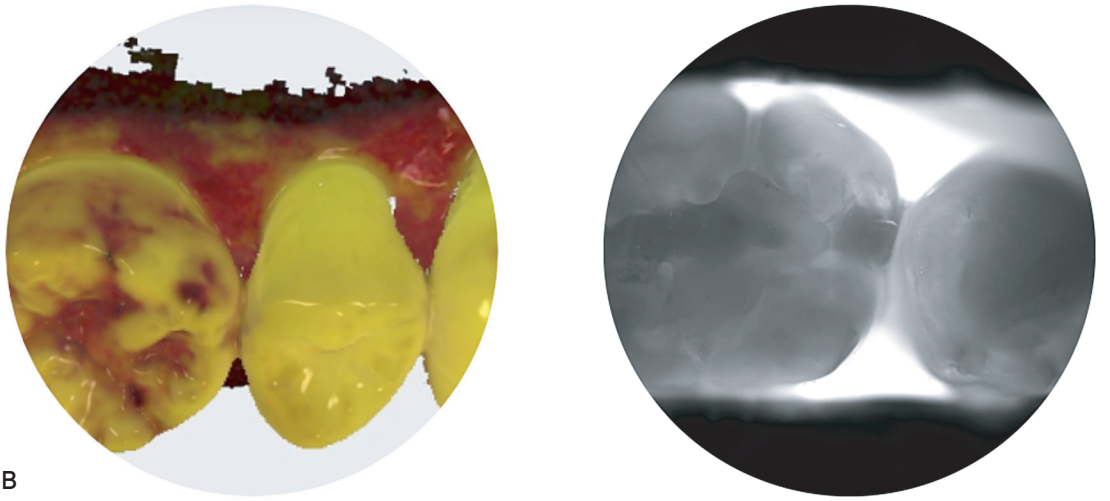

그림 1-4. *(계속)* **B,** 3Shape Trios 4(3Shape A/S, Copenhagen, Denmark) 표면의 충치를 탐지하기 위한 형광기술(fluorescent technology)(왼쪽)과 인접면 충치 탐지를 위한 근적외선(NIR) 기술(오른쪽).

미국인들이 받는 전리 방사선 노출에 진단 이미징이 가장 큰 부분을 차지하고 이를 조절할 수 있다는 점을 인식하면서 노출량을 통제하기 위한 ALARA 개념을 변형하여 소개하였다.[19] ALADA 개념은 '진단할 수 있을 정도로 가능한 한 낮게(as low as diagnostically acceptable)'의 머리글자이다. 이 개념을 적용하기 위해서는 특정 수준의 이미지를 얻기 위한 방사선 노출과 조사량을 알아야 할 뿐 아니라 특정한 진단 작업을 위해서 얼마나 양질의 이미지가 필요한지에 대한 근거 중심의 판단이 이루어져야 한다. 그러나 현재 이러한 내용의 연구는 거의 찾아볼 수 없다.

교정 분야에서 사용되는 2차원 이미징에서 두부계측방사선검사의 경우 3~5μSv의 범위를 나타내지만 파노라마의 방사선조사량은 4~10μSv로 범위가 다양하다. 전악 방사선사진은 조준기(collimation)의 종류에 따라서 12~58μSv의 범위를 나타낸다.[16] 2차원과 3차원 방사선조사량을 가끔 비교하기도 하지만 영상을 획득하는 물리학(acquisition physics)과 그와 관련된 위험성이 완전히 다르기 때문에 둘은 서로 비교될 수 없고 동일시될 수 없다. CBCT를 포함하는 악안면 분야의 방사선사진과 같은 저선량 방사선조사의 실질적인 위험성은 평가하기 어려우며, 이 정도 낮은 수준의 조사량에 의해 암이 발생하였다는 연구결과는 존재하지 않으므로 이 위험성은 보수적인 가정에 기반하는 것이다. 그러나 일반적으로 아무리 낮은 수준이라도 조사량이 증가하면 위험성도 점점 축적되어 증가한다.[20] 그러므로 교정 진단 분야에서는 어떤 안전한 한계(safe limit)와 안전 지역(safety zone)도 존재하지 않는다.[12] 최근 치과용 CBCT를 field of view(FOV) 크기에 따라서 3그룹으로 구분하여 유효선량을 평가한 메타-분석 결과 평균적인 성인의 유효선량은 212μSv(large), 177μSv(medium), 84μSv(small)이었다. 평균적인 아동의 유효선량은 175μSv(combined large and medium), 103μSv(small)이었다. 여러 CBCT 기기 사이에서 다양한 차이가 나타났다.[19]

미국치과의사협회(Council on Scientific Affairs; CSA)는 환자 치료 시 CBCT 이미징을 선택할 때 고려해야 할 원칙들을 제안하였다. 가이드라인을 지키려면 임상가들은 오직 잠재적인 임상적 이점(potential clinical benefits)이 방사선조사에 의한 위험성보다 클 때에만 CBCT를 포함한 방사선촬영을 시행해야 한다. 그러나 전통적인 치과용 x-ray를 통하여 충분히 필요한 정보를 얻을 수 없는 경우에는 CBCT가 전통적인 x-ray를 대체하거나 보충할 수 있다.[17]

최근 수많은 제조사가 저선량의 프로토콜(low-dose protocol)을 사용하여 중간 크기 혹은 심지어 꽉 찬 크기의 FOV 이미지를 획득하는 CBCT 장비들을 소개하고 있다. 회전 아크(rotation arc), 관전류(mA), 관전압(kVp), 기초 이미지(basis images)의 수와 언급한 요소들의 조합을 잘 조절한다면 CBCT 이미징은 전통적인 파노라마 방사선사진(range, 1424μSv)과 비슷한 수준의 유효선량으

로 촬영될 수 있다.[21] 이런 과정으로 이미지의 질이 심각하게 나빠질 수 있지만, 낮은 질의 영상들을 임상적으로 적용하기 위하여 뷰어 소프트웨어의 도움을 받을 수도 있다. 하지만 이 정도 수준에서도 아동들이 받는 유효선량은 성인보다 평균적으로 36% 많은 것으로 보고되었다.[21] 치근의 경사를 평가하는 것과 같은 간단한 진단 작업에는 저선량의 프로토콜(low-dose protocol)을 사용해도 충분할 것이다.

교정적 평가에 CBCT를 사용하는 것의 이점

교정적 평가 시 CBCT의 장점 중 하나는 기하학적인 정확성이다. CBCT를 통하여 실제 길이와 같은 1:1의 기하학적인 비율로 대상과 그 대상의 크기를 정확하게 측정할 수 있다. CBCT 이미지의 정확성(accuracy)과 신뢰성(reliability)은 미맹출 치아의 크기 평가, 공간의 3가지 평면에서 골의 폭경 계측, 연조직 인체 계측(모두 교정 진단과 치료 계획 수립에 중요한 것들임)을 위한 정확한 평가에 사용되어 왔을 정도로 훌륭하다고 입증되었다.[22~24]

매복치, 과잉치, 이소맹출치의 정확한 위치 파악은 성공적인 치료 계획을 수립하는 데 필수적이다. CBCT는 기존의 방법들에 비해서 미맹출 상악 견치의 위치와 주변의 공간을 평가하는 데 장점이 있음이 증명되었다.[25,26] CBCT를 통하여 견치의 위치와 맹출 공간을 정확하게 평가하면서 진단 내용이 달라졌으며, 치료 계획이 매복견치의 관찰보다는 임상적으로 바로 치료에 접근하는 방향으로 수정되었다는 연구 결과가 보고되었다.[25] 매복견치와 관련된 치근흡수를 평가함에 있어서도 CBCT 영상은 파노라마 방사선사진에 비해 우수함이 입증되었다.[27,28] 한 연구에서는 CBCT의 치근흡수 판별력이 2차원 이미지와 비교하여 63% 우수하다고 보고하였다.[28] CBCT가 교정 진단에 사용되면서 과잉치나 매복치를 가진 환자들에게 기존보다 더 훌륭하게 치료를 권고할 수 있음이 밝혀져 왔다.[29,30]

최근의 보고[30]와 DIMITRA(Dentomaxillofacial Paediatric Imaging: 저선량의 조사가 야기하는 위험성에 대한 연구) 프로젝트[31]에 따르면 아이들에게도 매복치와 치근흡수를 진단하는 데 CBCT를 적용할 수 있다(그림 1-5).

상악의 횡적 결핍도 두개안면 부위의 가장 흔한 골격 문제 중 하나일 것이다. 교정 전문의들은 매일매일 상악의 횡적인 문제들과 마주치게 된다.[32]

치아교정과 악교정치료 계획을 수립하기 위하여 많은 측면 두부계측방사선사진의 분석법이 개발되어 왔지만 전후방적인 두부방사선사진은 많이 무시되어 왔다. 횡적 평가를 위해 제시된 기존의 분석법들이 여러 방법론적인 한계를 지니기 때문에 매일의 임상에서 횡적인 문제들을 진단해 내기는 쉽지 않다.[33]

치아의 높이에 따른 상하악골의 폭경, 각 치아의 협설측 경사, 치조골 내의 치근 위치를 CBCT를 통하여 알아낼 수 있다(그림 1-6). 이러한 정보를 통하여 임상가는 환자를

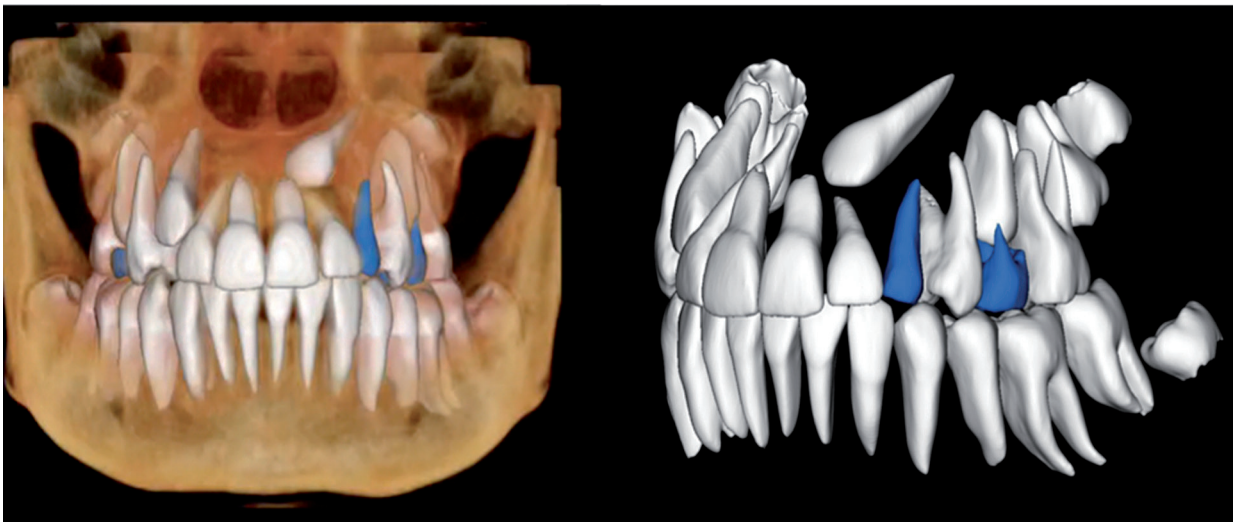

그림 1-5. 더 나은 진단과 치료 계획을 위한 CBCT 데이터의 정교한 처리.

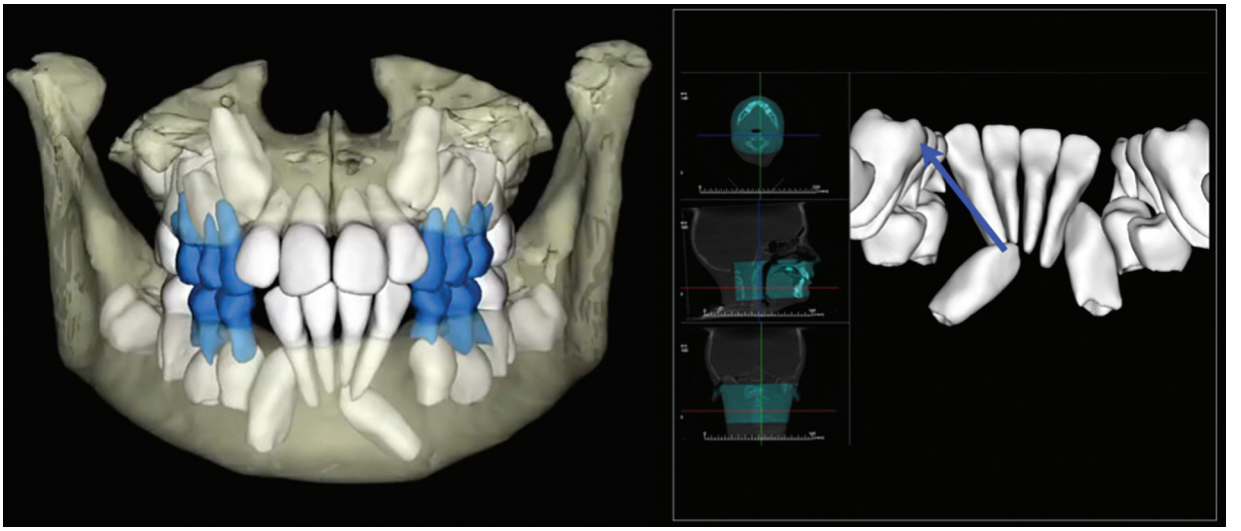

그림 1-6. CBCT 데이터가 올바른 역학을 결정하는 데 도움을 주는 하악 견치 매복 증례.

올바르게 진단하고 치료 계획을 세울 수 있다.

CBCT를 사용하여 측두하악관절의 질환도 기존의 전통적인 방사선사진보다 정확히 평가할 수 있다. 치아교정 평가를 위한 CBCT 볼륨은 보통 측두하악관절을 포함하므로 이를 루틴하게 평가할 수 있다. 몇몇 후향적인 CT 볼륨의 분석에서 측두하악관절과 관련하여 추가적 관찰이나 의뢰가 필요할 정도로 심각한 부가적인 발견이 15~18% 정도 발견되었다(그림 1-7).[34]

CBCT 데이터를 이용하면 상기도의 볼륨 렌더링도 가능하다. CBCT 스캔을 이용한 상기도 연구에서 연조직과 빈 공간(예: 공기)의 경계를 구분하는 것이 신뢰할 만하다고 판단하였기 때문에 CBCT는 인두기도(pharyngeal airway)의 형태(예: 단면적, 부피)에 대한 중요한 정보를 제공할 수 있다(그림 1-8).[35] 그러나 이러한 기술의 잠재성과 수면무호흡증을 찾아내는 교정 전문의의 잠재적인 역할이 있음에도 불구하고 3차원 두부 자세와 혀의 위치가 상기도의 넓이와 형태의 이미징에 주는 영향에 대한 연구들은 제한되어 왔고, 근거 수준이 낮은 연구들만 존재한다. CBCT 촬영 시 자연스러운 머리 위치(natural head position)를 표준 자세로 추천한다.[36] 하지만 상기도 부피를 반복하여 측정하기는 임상적으로 어려울 것이다. 그리고 촬영하는 동안에 혀를 어떻게 위치시키고 호흡을 어떻게 해야 하는지에 관련한 지시와 방법들도 아직 부족하다. 게다가 기도를 측정한 값들의 신뢰도에 관한 최근 연구에 따르면 여러 지표 중에서 구인두기도의 부피(oropharyngeal airway volume)만이 유일하게 조사자 간 그리고 조사자 내의 높은 신뢰성을 갖고 있었다.[37]

악교정수술에서 CBCT로부터 추출한 DICOM data를 이용하여 실물의 광조(stereolithographic) 모형이나 가상의 3차원 모형을 제작할 수 있다. 특히 3차원 재구성은 안면 비대칭 증례의 진단과 치료 계획 수립에 매우 유용하다. 이는 또한 이식대체물이 필요하여 제작해야 하는 경우에도 사용될 수 있다. 수술 환자의 상태를 처음 평가하고 치료 계획을 세울 때부터 실제 수술 과정까지, 나아가 선수술적 접근을 위한 치아의 조절에까지 CBCT는 매우 유용하게 사용될 수 있다.[16]

게다가 이러한 데이터베이스는 성장과 치료와 기능에 따라 조직의 변화가 일어날 때 이 조직의 변화를 재현하는 해부학적 모형과 연결될 수 있다. 시스템적인 연구 결과들을 살펴보면 컴퓨터를 이용한 수술 계획은 상하악골의 수술에 적용할 수 있을 만큼 정확하며, 수술의 결과를 분석할 수 있고 수술 과정에서의 정확성을 훨씬 높여줄 수 있는 장점들이 있다(그림 1-9).[38]

교정치료를 받는 환자에게 치주처치가 필요한지를 결정하고 치주적 위험성을 판단하기 위한 치아치조성 관계를 평가하는 데 CBCT 이미징을 사용할 수 있는지에 관하여 최근 체계적인 연구[39]가 수행되었다. 연구의 결론은 치료 전의 교정적 CBCT 이미징이 치아의 순협측 이동이 필요한 하

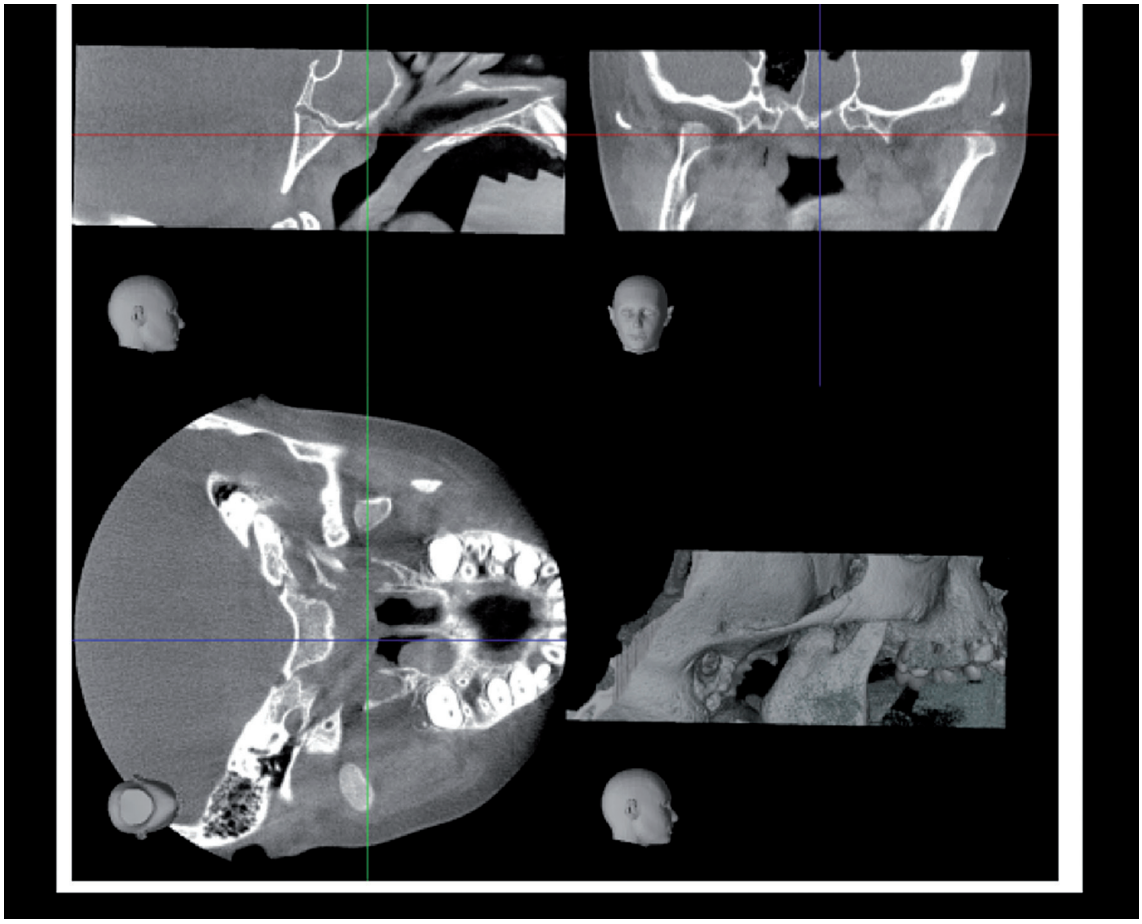

그림 1-7. 교정적 이유로 CBCT를 촬영한 9세 아동에서 발견된 우측 과두 경부의 골절에 대한 보고.

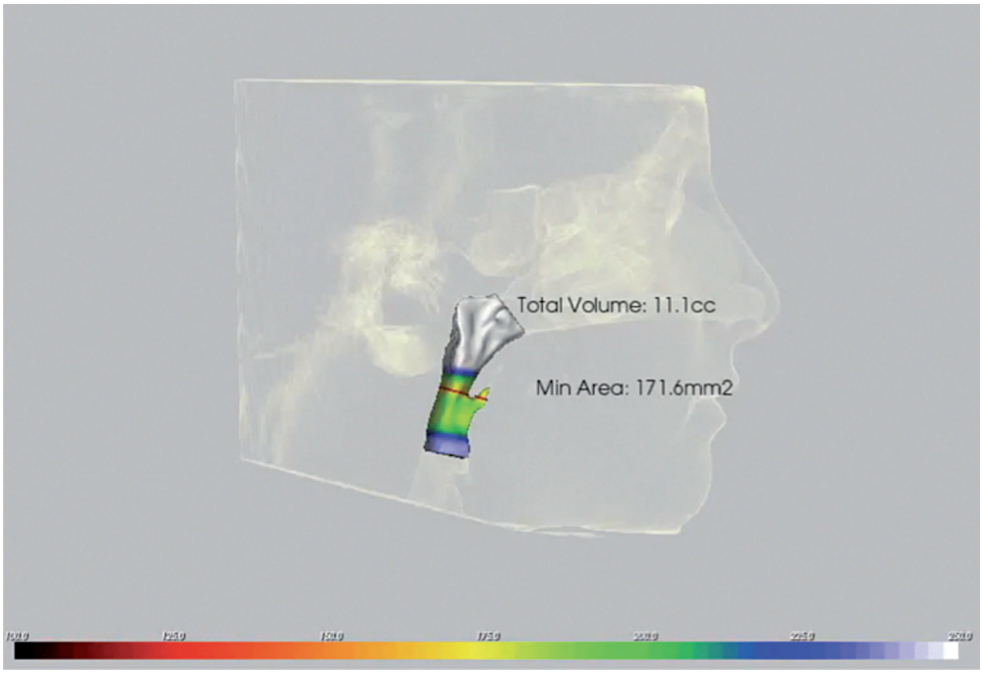

그림 1-8. CBCT 데이터를 이용한 기도의 측정.

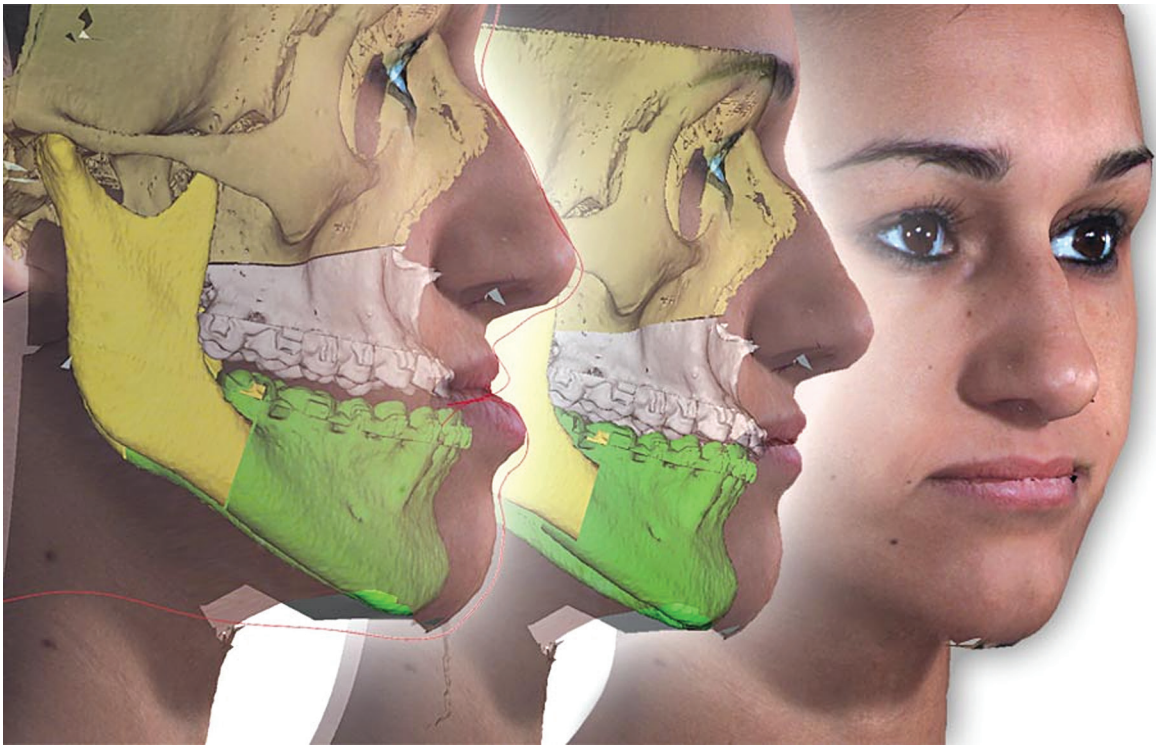

그림 1-9. 3차원 수술 계획 프로그램에 CBCT 데이터를 결합한 예시. (Dolphin Imaging, Chatsworth, CA, USA.)

악 전치부나 상악 소구치부에서 치아이동 시 치조골의 손실을 최소화하기 위한 예방적 혹은 차단적인 치주적 피질골절 제술이나 이식수술을 선택해야 하는 경우에 도움을 준다는 것이었다. 이는 교정치료를 앞두고 있으며 골격적 성장이 완료된 얇은 치주 표현형(thin periodontal phenotype)을 갖는 환자에게 더 적절해 보인다(그림 1-10).

3차원 안면 재구성 기술

3차원적인 얼굴 모습의 특징을 정확히 획득하는 것은 악교정수술을 계획하는 데 있어서 중요하며, 이는 정밀한 3차원 안면 모델링에 기반한다. CAD와 같은 최신 기술을 이용하여 얼굴 수술을 위한 최선의 계획을 디자인하고 시뮬레이션하는 데 사용하는 3차원 디지털 안면 프로파일을 획득하기 위한 정확한 접근법이 필요하다.

사람의 얼굴 모습을 얻기 위하여 현재 3가지 종류의 3차원 안면 모델링 기술이 사용되고 있다. 바로 CT 기술,[40,41] 수동적 optical 3D sensing 기술,[42] 능동적 optical 3D sensing 기술[43]이다. CT 기술을 이용한 3차원 재구성법은 골격을 잘 평가하여 구강악안면 기형뿐 아니라 두개안면 성형에도 편리하게 사용할 수 있다.[44] 별도의 소프트웨어를 사용하면 연조직 데이터를 추출하거나 분할할 수도 있다. 교정적인 목적으로 사용하려면 환자가 눈을 뜬 상태와 웃는 상태에서 이미지가 기록되어야 한다. 치료 계획을 세울 때 웃는 상태의 이미지는 재구성된 3차원 얼굴 이미지와 디지털 모형을 중첩하기 위한 치아의 계측점을 선택하는 데 사용될 수 있다.

얼굴 표면의 정보를 획득하기 위한 새로운 기술도 개발되었다. 입체사진측량법(stereophotogrammetry)과 레이저 스캔을 통하여 술자는 환자에게 방사선조사 없이 다양한 계측을 시행하고[45] 얼굴의 해부학적 모습을 빠르게 기록할 수 있다(그림 1-11). 레이저 스캔보다는 입체사진측량법이 우연 오차(random error)가 1mm보다 작을 정도로 정확하고 재현성이 높기 때문에, 적어도 현재의 교정 분야에서는 입체사진측량법이 표준적인 방법으로 여겨지고 있다.[45] 동기화된 디지털 카메라들이 다양한 각도에서 촬영한 이미지를 결합하여 만든 3차원 이미지는 움직임에 의해서 생길 수 있는 아티팩트가 줄어드는 장점이 있다. 이 방법의 주된 한계는 장비의 가격이 비싸다는 것이다.