제 2 장

전형적인 확장치료 증례

성장기 I급 부정교합 치료는 영구치 맹출 공간부족에 대한 접근인 만큼 주된 치료 방법은 악궁 확장(arch expansion)입니다. 성장기 아동에서 가장 많이 사용하는 확장장치는 active plate(이하 AP)와 rapid maxillary expander(이하 RME)로, 다양한 디자인으로 치료한 대표적인 증례들을 살펴보고 예방교정의 긍정적인 부분에 대해 생각해 보고자 합니다(그림 2-1).

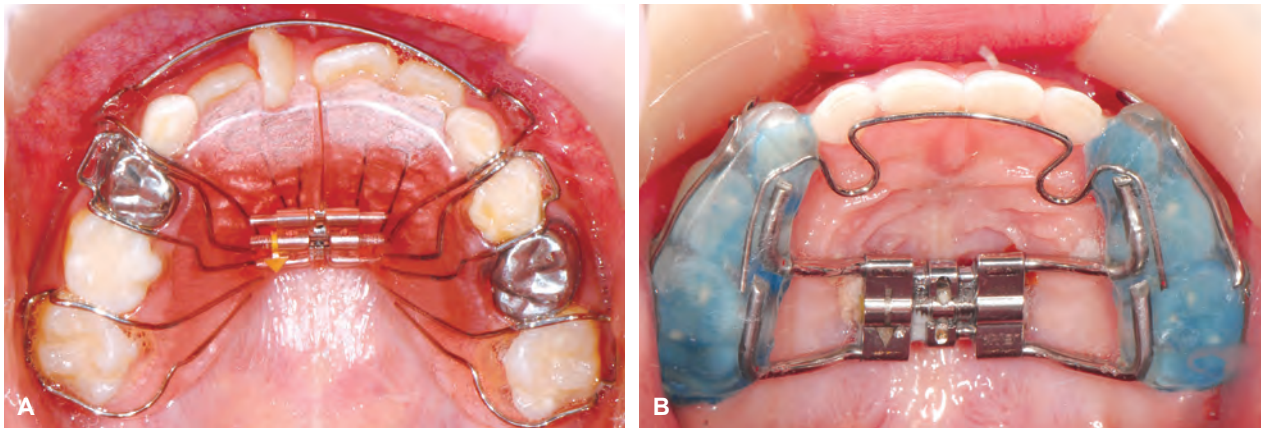

그림 2-1. AP(**A**)와 RME(**B**).

증례에 따라 다소 달라질 수는 있으나 전형적인 악궁 확장 증례에서 필자의 AP 확장 프로토콜은 다음과 같습니다(표 2-1). 1차 교정치료는 영구치열 완성 후 고정식 교정치료를 전제로 하기 때문에 예방교정치료가 길어지는 것을 경계해야 하며 최소한의 개입으로 빠르게 환경을 개선하고 동적 치료를 마무리해야 합니다. 이와 같은 접근 시 동적 치료기간은 1년 내외가 되며 장치 협조도가 양호하다면 내원 주기를 늘려 내원 횟수 또한 최소화하는 것이 좋습니다.

〖표 2-1〗 필자의 AP 확장 프로토콜

1. 장치 착탈법 및 발음 적응 교육(적응기간 1주)
2. 1주 기간 동안 착용 시간 서서히 늘릴 것 지시(2, 4, 6시간 → 20시간까지)
3. 장치 관리 상태 및 협조도 체크(필요시 1주 적응기간 추가)
4. 협조도 양호할 경우 1/4턴×2회/**주(week)** 확장 개시
5. 1개월 간격으로 체크(핑거스프링 활성화 및 유지력 조정)
6. 일반적으로 4~6개월간 확장
7. 확장 종료 후 야간 장착 전환(최소 3~4개월 유지)
8. 유지기간 중 고정식 교정장치를 이용하여 상악 4전치 배열(3~4개월)
9. 디본딩 후 고정식 유지장치(최소 영구치열 완성까지 유지)
10. 치아 맹출 상황에 따라 3개월 또는 6개월 단위 공간감리 시행

증례 1 ▶ AP 확장(정중구개 확장 디자인)

아래 앞니가 안쪽에서 나온다는 것을 주소로 내원한 7세 3개월의 환자로 안모는 양호하였으며, 구내 소견상 하악 측절치가 설측에서 맹출 하고 있었고, 우측 구치부는 반대교합 상태였습니다(그림 2-2).

그림 2-2. 초진 시 구내·외 임상 사진.

파노라마 방사선사진상에서 상악 중절치 치배들의 위치가 수직적으로 차이가 나타나며 전치 치배들의 겹침(overlapping) 정도가 큰 상태였습니다. 측모두부계측 방사선사진상에서 맹출 중인 상악 중절치 치배가 직립되어 맹출 후 반대교합 가능성이 있었습니다(그림 2-3).

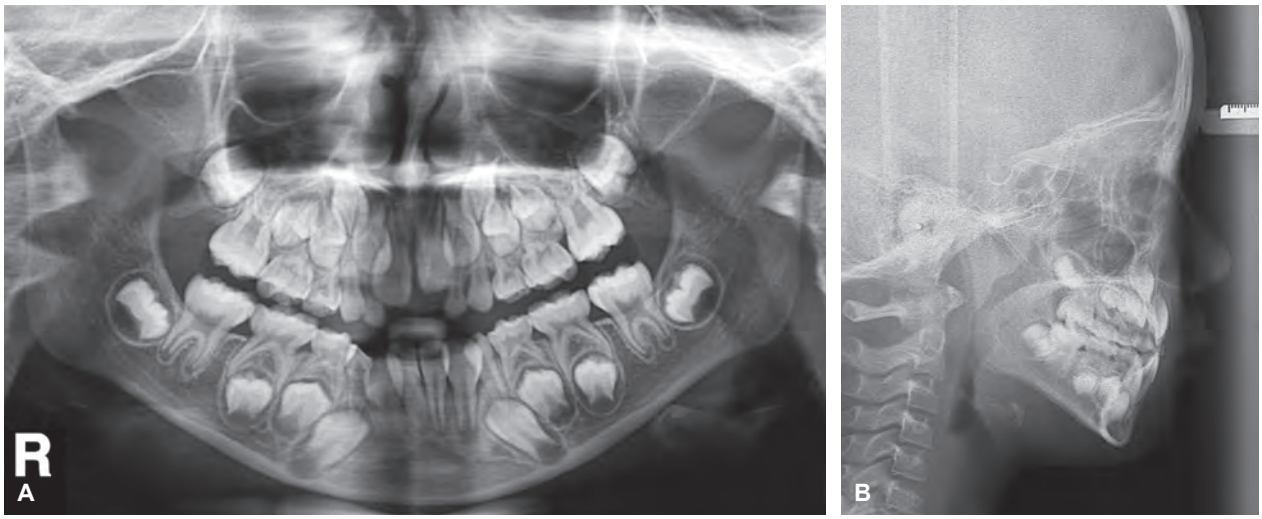

그림 2-3. 초진 시 파노라마(A) 및 측모두부계측(B) 방사선사진.

분석 결과 ANB 3.4°, Mx.1 to FH 103°, IMPA 84°로 상·하악골의 전·후방적 부조화는 크지 않았으며 상·하악 전치는 다소 직립되어 있었습니다. 영구 전치 맹출 공간을 확보하기 위해 상·하악을 동시에 AP로 확장하고 4전치 맹출 완료까지 기다린 후 고정식 교정장치를 이용해 배열하기로 하였습니다.

AP 장착 후 주당 1/4턴(turn)씩 2회, 6개월간 확장하였으며 동시에 핑거스프링을 이용하여 설측 맹출 중인 하악 측절치를 순측으로 밀어냈습니다. 악궁 확장 종료 후 야간 장착으로 전환하여 일정 기간 유지하였으며 상악 측절치까지 맹출 완료 후 고정식 교정장치를 이용하여 4전치를 배열하였습니다. 확장치료는 6개월만에 마무리되었으나 상악 측절치 맹출까지 오랜 시간 기다리어 치료 개시 2년 3개월 후 1차 치료를 마무리하였습니다(그림 2-4).

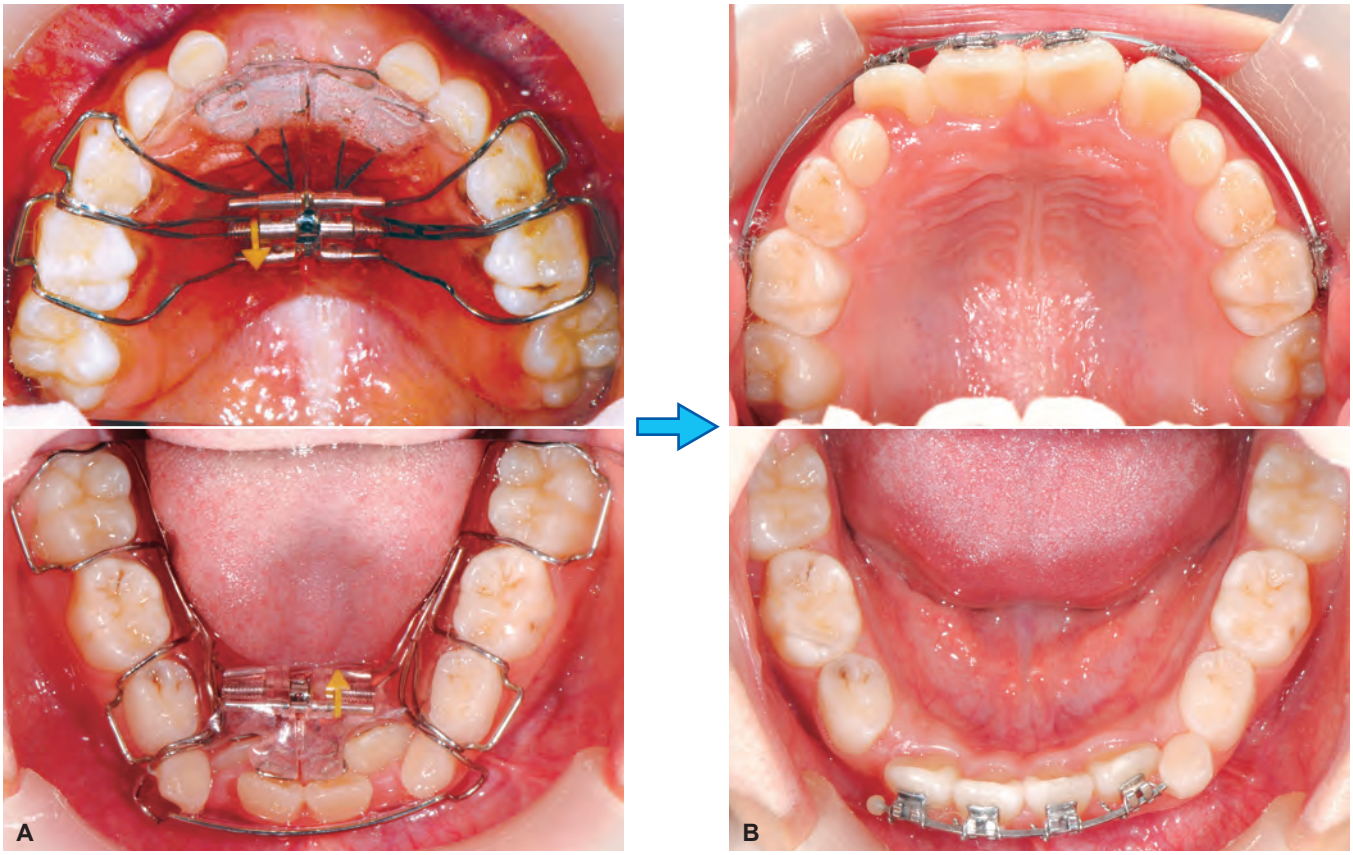

그림 2-4. 상·하악 AP 착용 모습(A)과 고정식 교정장치를 이용한 4전치 배열(B).

1차 치료 종료 후 상악 구치부 반대교합은 개선되었고 I급 구치관계로 양호한 교합관계를 보입니다. 상악 영구치 맹출 공간은 양호하였으나 #43의 맹출 공간이 다소 부족한 상태입니다(그림 2-5).

그림 2-5. 1차 교정 종료 후 구내 임상 사진.

부족한 #43 맹출 공간은 적극적으로 유구치 근심면 삭제를 시행하여 추가적인 공간을 확보하였습니다. 치료 개시 3년 8개월 후 영구치열이 완성되었으며 상악에서 약간의 구치부 총생이 관찰되나 환자의 안모가 양호하고 총생의 양도 크지 않았기 때문에 고정식 교정장치를 이용한 비발치 교정치료를 진행하는 데는 문제없었습니다(그림 2-6). 파노라마 방사선사진 및 측모두부계측 방사선사진에서 특이할 만한 소견은 관찰되지 않았습니다(그림 2-7).

그림 2-6. 영구치열 완성 시의 구내·외 임상 사진.

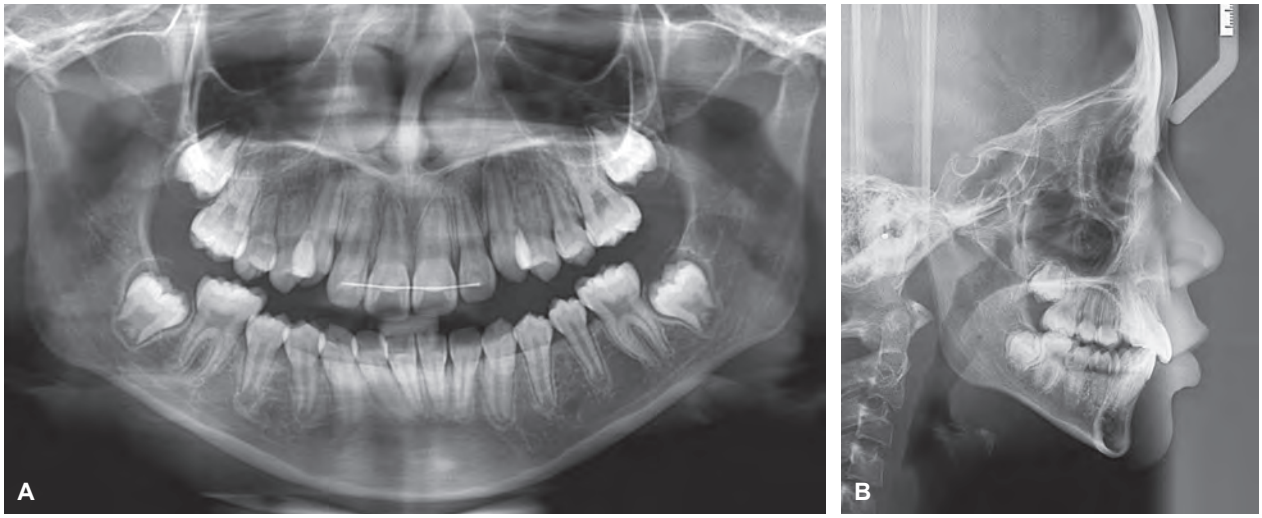

그림 2-7. 영구치열 완성 시 파노라마(A) 및 측모두부계측(B) 방사선사진.

완벽한 교합 완성을 위해 고정식 교정장치를 이용한 비발치 교정치료를 진행하였으며 총생의 양이 미약하고 구치 관계도 양호하였기 때문에 8개월만에 빠르게 종료하였습니다(그림 2-8). 상·하악 전치의 근원심 폭경이 컸기 때문에 치간삭제를 통한 치아 고경(height) 대 폭경(width)의 비율을 조정하려 하였으나 환자의 거부로 보류하였습니다.

그림 2-8. 고정식 교정치료 종료 후 구내·외 임상 사진.

치료 종료 후 약간의 상·하순 돌출감이 있었으나 최대 성장 시기 이후에 많이 일어나는 코끝(nasal cartilage)과 턱끝(pogonion')의 연조직 성장에 의해 어느 정도 개선될 수 있었습니다. 유지 4년 5개월 후 측모 소견에서 상·하순 돌출감은 종료 시보다 개선되었으며 교합관계도 양호하게 유지되고 있었습니다(그림 2-9).

그림 2-9. 유지 4년 5개월 후 구내·외 임상 사진.

혼합치열기 초기부터 영구치열 완성까지 본원 내원 기간은 총 3년 8개월로 긴 시간이지만 확장과 4전치 배열을 위한 적극적인 예방치료 개입 시기는 13개월입니다. 비교적 짧은 기간의 개입을 통해 발치 교정치료 가능성을 줄였으며 2차 교정기간 또한 8개월로 짧게 마무리하였기에 치료 효율적인 면에서도 나쁘지 않았습니다.