제5장

교정적 문제의 원인

The Etiology of Orthodontic Problems

개요

부정교합의 특정 원인
- 배아 발달의 장애
- 태아기와 출생 전 · 후기의 성장장애
- 소아기의 점진적인 변형
- 청소년기 또는 초기 성인기에 발생하는 장애
- 치아 발달의 장애

유전적 영향

환경적 영향
- 평형의 고려
- 저작 기능
- 손가락 빨기 등의 습관
- 혀 내밀기 습관
- 호흡 양식

현대적 관점에서의 원인

부정교합은 발육상의 문제이다. 대부분의 경우에 부정교합이나 치아안면 영역의 이상은 몇몇 병적인 과정에 의해서 유발되는 것이 아니라 정상적인 발육에 약간의(때로는 심각한) 변형이 생겨서 발생한다. 다양한 유형의 이상에 대하여, 기형학자(정상적 발육과 비정상적 발육 과정에 관해 연구하는 사람)들은 처음에 정상적으로 형성되었지만 이후 정상적인 발육에 실패한 조직을 '*변형*(*deformity*)'라고 부른다. '*기형*(*malformation*)'은 시작부터 정상적으로 형성되지 못한 조직을 말한다. 경우에 따라서는 특정한 원인이 명확한 경우도 있는데, 예를 들어 어린 시절의 악골 골절에 의한 2차적인 하악골의 성장부전으로 이는 변형(deformity)이 될 것이며, 몇몇 유전적 증후군에 수반되는 특징적인 부정교합으로 이는 드문 예외를 제외하고는 기형(malformation)이 될 것이다. 그러나 대부분의 문제들은 성장과 발육에 영향을 미치는 여러 인자의 복잡한 상호작용에 의한 결과이고, 이것을 특정한 원인 인자로 설명하기는 어렵다(그림 5-1).

비록 대부분의 경우에서 부정교합의 정확한 원인을 아는 것은 어렵겠지만, 가능한 원인들에 대해서 알고 있어야 하며 이는 교정적 문제가 평가될 때 고려되어야 한다. 이 장에서 우리는 다음의 3가지 표제 아래 부정교합의 원인에 대해서 논의한다: 특정한 원인, 유전적 영향 및 환경적 영향. 이 장에서는 부정교합의 주된 유형의 발생에 영향을 주는 유전과 환경의 상호작용 관점에서 결론을 내리게 된다.

부정교합의 특정 원인

배아 발달의 장애

배아 발달에서의 결함은 일반적으로 배아의 사망을 야기한다. 치명적인 배아의 결함 때문에 20% 정도의 임신이 초기에 중절되지만, 매우 초기에 일어나는 경우에는 산모가 느끼지 못할 수도 있다. 비록 배아에서 대부분의 결함이 유전적인 기원이지만 환경으로부터의 영향도 중요하다. 태생기의 결정적인 순간에 영향을 주

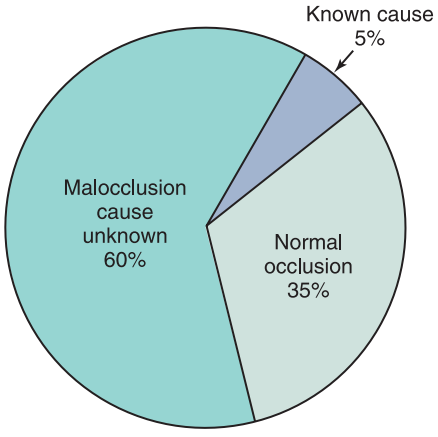

• **그림 5-1.** 전체적으로 볼 때 미국 인구 중 단지 1/3만이 정상교합이고, 2/3는 어느 정도의 부정교합을 가지고 있다. 부정교합 중 소수(5%를 넘지 않음)만이 특정한 원인에서 기인된 문제이고 나머지는 복잡하고 잘 이해되지 않는 유전 환경 영향의 결과이다.

어 배아기 결함을 일으킬 수 있는 화학 및 기타 물질을 *기형발생원*(*teratogen*)이라고 한다. 대부분의 약물들은 정상 발육을 방해하지 않거나, 많은 양을 복용할 경우 결함을 일으키는 것이 아니라 사산시키기 때문에 진정한 의미의 기형발생원이라고 할 수 없다. 기형발생원은 적은 양이 주어졌을 때라도 전형적으로 특정한 결함을 일으키고 과량으로 주어졌을 때는 치명적인 결과를 가져온다. 최근에 추가된 지카 바이러스(Zika virus: 소두증의 원인이 된다)를 포함한 교정적 문제를 야기하는 기형발생원이 표 5-1에 열거되어 있다.

그림 5-2는 수정 3~8주 후에 일어나는 배아 발달 과정의 전반적인 개요를 보여준다. 이 짧은 기간이 지나면, 약 지름 0.5 mm의 원반 형태(그림 5-2A)에서 약 25 mm 길이의 사람 형태(그림 5-2L)로 변화한다. 이런 형태 변화는 중추신경계로 발달하는 신경판(neural plate)의 형성, 신경관(neural tube) 형성을 위한 신경판의 외측변연의 융기, 그리고 배아 발달 4주차에 발생하는 신경관 폐쇄로 특징지어진다. 신경관의 형성과 폐쇄는 복측(ventral)과 외측 접힘(차등 성장)을 동반하며, 이는 전장(foregut)의 형성(그림 5-2D), 심장관(heart tube)의 신장과 굽힘(심장 발육), 원시 구강(stomoduem)의 출현, 그리고 악골(상악 돌기와 제1인두궁), 코, 귀에 관여하는 조직을 형성한다. 정상 두개안면 배아 발달에 관해 자세한 것을 알고 싶다면, 독자는 발생학 교과서와 웹사이트를 참조하라. 특히, https://emryology.med.unsw.edu.au/embryology/index.php/Main_Page('embryologic development'를 클릭)는 이 장에 있는 주사전자현미경(SEM) 이미지를 보여준다.

표 5-1 치아안면발달에 영향을 미치는 기형발생원

Teratogens	Effect
Aminopterin	Anencephaly
Aspirin	Cleft lip and palate
Cigarette smoke (hypoxia)	Cleft lip and palate
Cytomegalovirus	Microcephaly, hydrocephaly, microphthalmia
Dilantin	Cleft lip and palate
Ethyl alcohol	Central midface deficiency
6-Mercaptopurine	Cleft palate
13-*cis* Retinoic acid (Accutane)	Similar to craniofacial microsomia and Treacher Collins syndrome
Rubella virus	Microphthalmia, cataracts, deafness
Thalidomide	Malformations similar to craniofacial microsomia, Treacher Collins syndrome
Toxoplasma	Microcephaly, hydrocephaly, microphthalmia
X-radiation	Microcephaly
Valium	Similar to craniofacial microsomia and Treacher Collins syndrome
Vitamin D excess	Premature suture closure
Zika virus	Microcephaly, brain damage

유전적 그리고 환경적 악영향(insult: 이 책에서는 정상적인 발달에 부정적인 영향을 미칠 수 있는 모든 것을 의미한다)은 배아기 동안 얼굴과 악골 발달에 영향을 미칠 수 있다. 일반적으로 악영향은 특정 이상이 발생하기 전부터 성장에 영향을 미치게 된다. 실험동물 연구에서 얻은 정보 덕분에, 몇몇 이상은 짧은 시간 동안 발생하는 효과들로부터 추적할 수 있다. 한 예로, 발달 3주에 발생할 수 있는 표현형으로 태아알콜증후군(FAS; 그림 5-3)의 특징적인 외견이 있다. 이는 뇌를 발달시키는 정중선의 조직(신경판) 결손 때문이며 산모의 매우 높은 혈중 에탄올 농도에 노출되었을 때 전형적으로 나타난다. 비록 그런 혈중 농도는 만성 알콜 중독에서 극도의 중독 상태에서 가능하지만, 그 결과로 생기는 얼굴 변형과 발달 지연은 많은 중안면 결손에 연관된다.[1] 이 같은 불운한 어린이들은 골격 발육 지연에 따라 치아 발육도 지연된다.[2]

많은 두개안면 기형은 세포 사멸과 이주 결함을 포함하는 신경능 세포의 이상과 연관되어 있다. 두개 신경주름(cranial neural fold)로부터의 신경능 세포 이주는 3주 후기에서 4주 초기에 발생한다(그림 5-4). 그리고 이때가 기형발생원에 매우 취약한 시기이다. 신경능세포는 사실상 안면의 모든 중배엽(성긴 결합조직)을 만들고, 악골과 치아를 포함한 골격, 그리고 결합조직으로 분화한다.

신경능세포 집단의 중요성과 약물에 의한 세포 사멸 또는 이주 결함의 가능성은 불운했던 과거 경험들을 통해 분명히 알 수 있다. 1960~70년대, 탈리도마이드(thalidomide)에 노출됨으로써 수천 명의 어린이에게서 얼굴 기형을 포함하는 주된 선천 결함이 나타났다. 1980년대에는 여드름 치료제인 이소트레티노인(Accutane)과 관련된 심각한 얼굴 기형이 보고되었다. 두 약물로 기인한 결함이 유사했기 때문에, 이들 약물 모두가 신경능세포에 영향을 줄 것이라고 생각하게 되었다. 중요한 것은, 이러한 결함과 관련된 악영향이 미치는 시기가 산모가 본인이 임신한 사실을 알기 전이라는 것이다. 2010년부터 현재까지, 지카 바이러스는 뇌 발달 장애에 의한 수천 건의 소두증을 발생시켰다. 임신 시기 중 어떠한 때라도 지카 바이러스에 노출되면 뇌 발달에 장애를 줄 수 있다. 감소된 뇌성장은 소두증과 심각한 신경학적 문제를 야기한다.

약물에 연관된 신경능세포의 결함뿐만 아니라, 유전적 변형 역시 이 세포의 집단에 부정적인 영향을 줄 수 있으며 두개안면이상을 야기할 수 있다. 한 예가 트레처 콜린스 증후군(Treacher Collins syndrome)(그림 5-5)인데, 이 증후군은 특히 얼굴의 측면에 있는

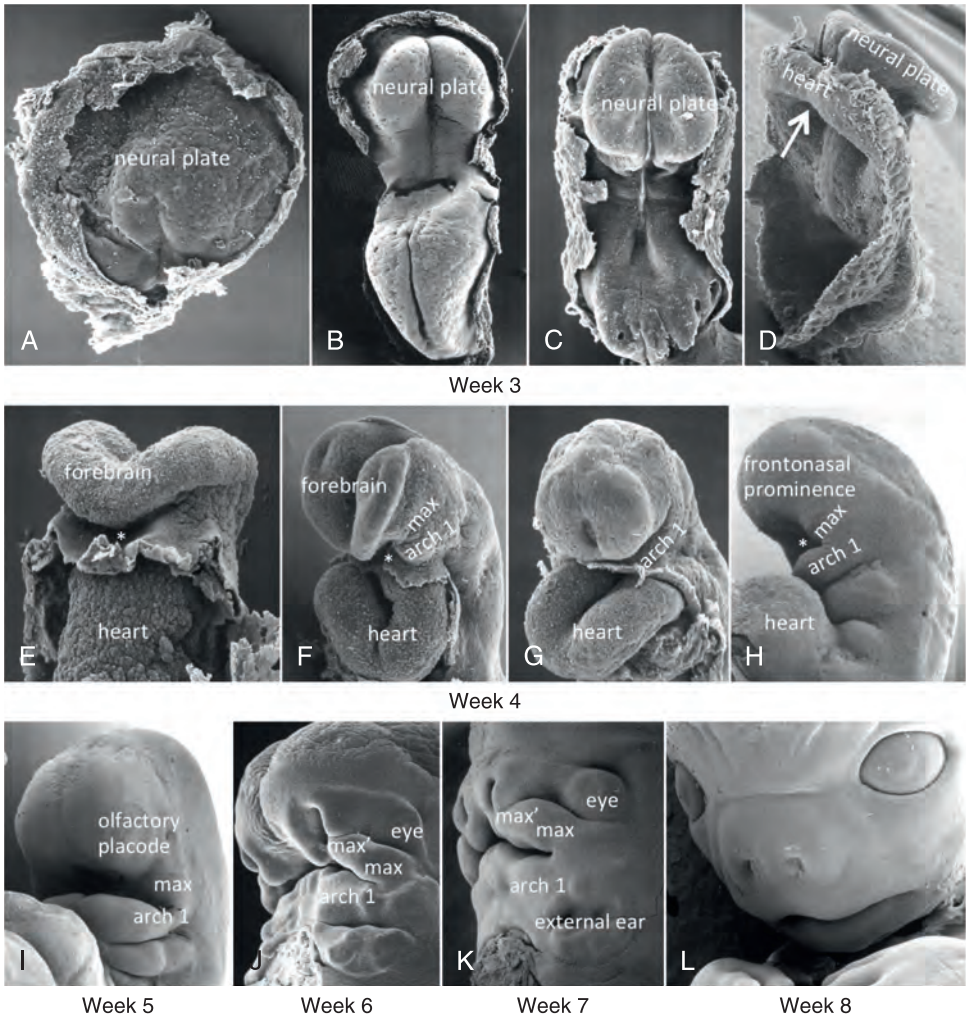

● **그림 5-2.** 수정 3~8주 후에 일어나는 인간 배아의 발달 과정의 주사전자현미경사진. **A~C,** 배아의 배측(dorsal side)을 의미한다. **D~L,** 복외측(ventrolateral)을 보여준다. 각 배아의 대략적인 수정 후 연령은 다음과 같다. **A,** 17일차. **B,** 19일차. **C,** 21일차. **D,** 21일차. **E,** 23일차. **F,** 24일차. **G,** 25일차. **H,** 26일차. **I,** 32일차. **J,** 41일차. **K,** 43일차. **L,** 52일차. 초기에 신경판이 뚜렷하게 관찰되는데, 4주 말기에 폐쇄된 신경관이 되며, 가장 앞쪽에서 전뇌를 형상한다. 4주 후기와 5주차 배아의 전뇌를 둘러싸는 조직은 전비돌기[frontonasla prominence(성장중심)]라고 불린다. 이 구조는 제1인두궁과 상악돌기(maxillary prominence, max, 이것의 가장 내측 및 앞쪽의 부분을 *max′*라 명명한다)와 함께 구강(*, stomodeum)의 둘레를 형성한다. 많은 개별 안면돌기의 경계는 시간이 지남에 따라 불분명해지며 배아기 말에 얼굴이 사람의 형태를 보인다. **D**에서 화살표는 전장(foregut)을 의미한다. (A~I, K, L 제공: Dr. K. Sulik, J; Hinrichsen K, Adv Anat Embryol Cell Biol. 1985;98:1-79.)

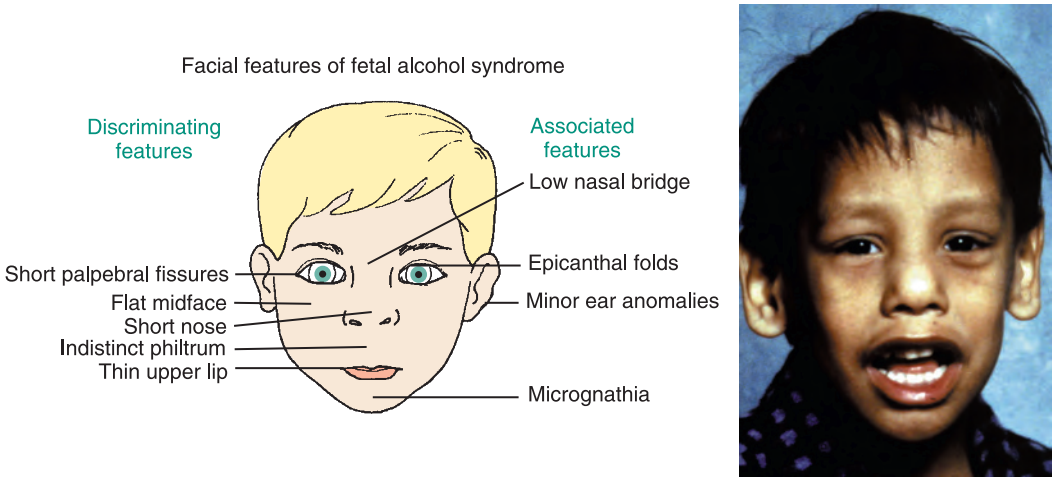

● **그림 5-3.** 임신 1기에 매우 높은 농도의 혈중 알코올에 노출됨으로써 나타나는 태아알코올증후군(FAS)의 특징적인 안모.

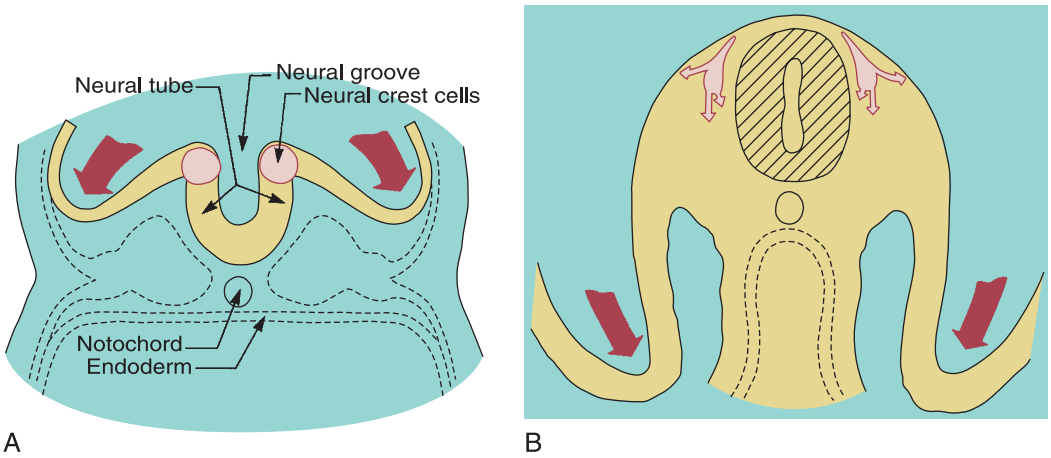

• **그림 5-4.** 신경주름(neural folds), 신경구(neural groove)와 신경능(neural crest)의 발생을 보여 주는 각각 20일과 24일째 배아의 도식적인 측방 단면. **A,** 20일째에 신경능세포들(분홍색)은 중추신경계의 전구체인 깊어지는 신경구의 입술 부위에서 확인된다. **B,** 24일째, 신경능세포들은 신경관에서 분리되고 표면 외배엽 밑에서 광범위한 이주를 개시한다. 이주는 매우 광범위하고 이들 신경능세포들의 역할은 두부와 얼굴 구조들의 형성에 매우 중요해서 거의 네 번째 주된 배엽층으로 간주될 수 있다.

• **그림 5-5.** 트레처 콜린스 증후군[하악안면이골증(mandibulofacial dysostosis)이라고도 불림]에서는 얼굴의 측방 부위에서 중간엽 조직의 전반적인 결핍이 특징적 안모의 주원인이다. 안구의 측방과 광대 부위의 저발달에 주목하라. 귀도 영향을 받을 수 있다. 중안모를 개선시키기 위한 12세 때 수술 전(**A**)과 수술 직후(**B**) 모습이다. 귀의 변형은 보통 머리카락에 의해 감춰진다. **C, D,** 16세 때 모습이다. 측방 안구 변연의 변화에 주목하라.

중간엽 조직의 감소가 특징이다. 이 증후군은 *TCOF1* gene의 돌연변이에 기인한다고 알려져 있다.[3] 이 증후군과 매우 유사한 기형이 배아 4주차에 기형발생원의 영향으로 야기될 수 있다.[4]

두개안면왜소증(craniofacial microsomia: 종종 *반안면왜소증*이라고 불린다)은 얼굴의 측면 발달이 결핍된 것이 특징적이다. 전형적으로 외이가 변형되고 하악지 및 이와 연관된 연조직(근육, 근막) 모두가 결핍되거나 소실되어 있다(그림 5-6). 얼굴 비대칭이(이전의 명칭에서 볼 수 있듯이) 항상 관찰되고, 얼굴 구조뿐 아니라 두개까지도 영향을 받는다. 두개안면왜소증의 형성 과정은 많은 연구가 진행되었으며, 가장 주된 원인은 제1인두궁(하악 치열궁)의 정상적인 발달에 필요한 세포 집단(신경능 세포를 포함하나 이에 국한되지 않음)에 대한 악영향이다.[5]

얼굴 발달에 대한 중요성 이외에도 신경능 세포는 하방 인두궁으로 이주하여 심장과 큰 혈관 형성에 중요한 역할을 한다. 이것은 두개안면 이상과 팔로의 4징후(tetralogy of Fallot)와 같은 심장 결함이 흔히 공통적으로 발생하는 것에 대한 근거이다.

선천성 변형의 전체 스펙트럼에서 내반족(clubfoot) 다음으로 흔하며, 얼굴과 악골을 포함하는 가장 흔한 선천적 결함은 구순열 또는 이와 동반된 구개열이다. 치과의사와 교정치과의사에게 이러한 것들이 어떻게 발생하는지 이해하는 것은 매우 중요하다. 왜냐

• **그림 5-6.** 두개안면왜소증에서는 이환된 부위에서 외이와 하악지 모두가 결핍되거나 존재하지 않는다. 비교적 증상이 가벼운 이 환자는 머리모양을 사용하여 귀와 짧은 하악지를 감추었다. (제공: Proffit WR, White RP, Sarver DM. Contemporary Treatment of Dentofacial Deformity. St. Louis: Mosby; 2003.)

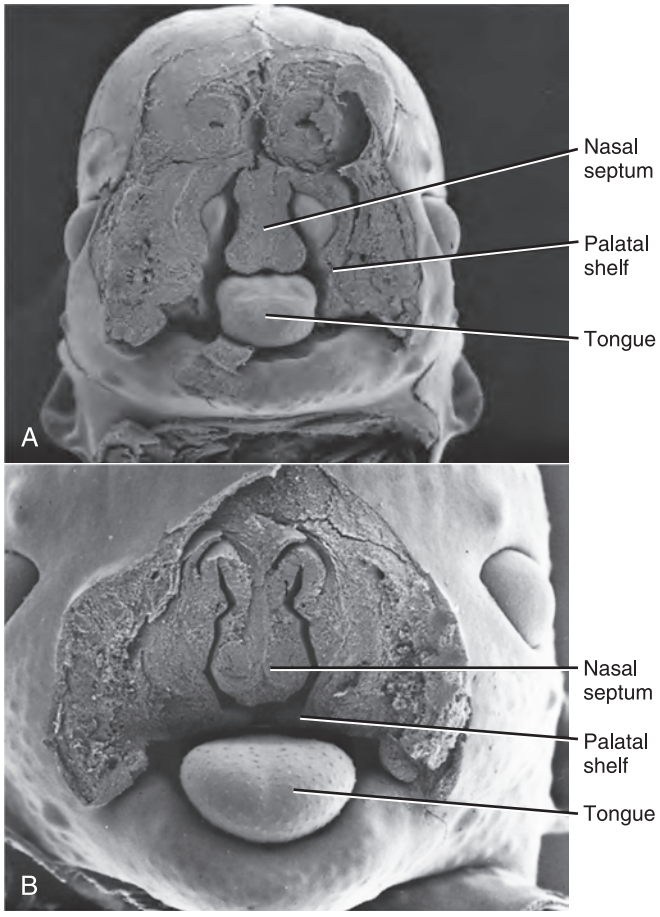

• **그림 5-7.** 전두면에서 생쥐 배아를 자른 주사전자현미경사진. **A,** 구개판의 상승 전. **B,** 혀의 하방 떨어짐 직후와 구개판의 상승. (제공: Dr. K. Sulik.)

하면 구순열이 있는 어린이와 구개열이 있는 대부분의 어린이(경구개의 가장 후방에 열이 있는 경우와 연구개열은 제외)들은 광범위한 치과치료와 교정치료가 필요하기 때문이다. 그림 5-7은 쥐의 배아에서 구개의 폐쇄를 보여준다(이 발달 단계는 사람과 매우 유사하다). 그러나 이것이 인간에서 어떻게 이루어지는지 이해하려면 입술과 구개 폐쇄 전에 발생하는 정상적인 얼굴 형태 형성에 대해 알아야 한다.

그림 5-2(그림의 아랫줄)와 그림 5-8에 표시된 것처럼 사람의 얼굴 발생은 4주 말기부터 배아형성 말기(8주)까지 일어나며, 얼굴 형태의 변화는 이 한 달 정도되는 짧은 기간에 큰 변화를 보인다. 코 내부의 특별한 감각 상피가 되는 후각기원판(olfactory placode)이 형성되는 주위에서, *외측 비돌기* 및 *내측 비돌기*의 발달이 시작된다(그림 5-8A). 발달 중인 원시 구강(stomdeum)과 가장 인접한 내측 비돌기 부분을 *전상악 분절*(*premaxillary segment*)이라고 부른다(그림 5-8B). 또 다른 2가지 구조물이 원시 구강의 변연을 형성하는 데 기여한다: (1) 상악돌기의 가장 내측 부분. 그것은 '*상악돌기′*(*maxillary′*)'로 불리며, 그림 5-8B에 외측 비돌기 및 전상악 성장중심에 인접한 뚜렷한 양측성 융기로 나타나 있다. (2) 제1인두궁의 대부분을 이루는 하악돌기.

외측 비돌기, *상악돌기′*(*maxillary′*)과 전상악 분절의 유합(그림 5-8C)은 정상 입술, 그리고 1차 구개 폐쇄에 필요하다. 전상악 분절은 상순의 인중 부분을 형성하며 상악 중절치와 측절치의 내측[medial, 원위부(distal)]을 포함하는 치조골의 기원이다.[6-8] 각각의 상악 측절치의 외측[lateral, 근위부(proximal)] 부위는 *상악돌기′*(*maxillary′*) 조직 기원인 것으로 보인다. 전형적인 구순열은 편측성, 양측성, 완전 또는 불완전한 형태로 나타난다(그림 5-9). 완전열은 상악 측절치를 통하여 연장되어 있으며 편측 또는 양측의 측절치 부위의 결손에 영향을 준다.

입술의 폐쇄는 7주차에 완성되며, 이차구개의 유합은 태아기의 초기(9~10주차)에 발생한다. 구순열을 가진 약 60%의 사람들은 구개열도 가지고 있는데, 이는 상악돌기(maxillary prominence)에서 파생된 이차 구개판(palatal shelves)의 유합 실패 때문이다. 이는 입술 또는 일차 구개와 이차 구개의 동시적인 조직 이상 때문일 수도 있고, 또는 구순열에 따른 과도한 얼굴 너비로 인해 이차 구개판이 정중선에서 결합하기에는 너무 멀리 떨어져 있는 상태가 되어 발생할 수도 있다. 그림 5-10은 배아기 말기의 사람 배아와

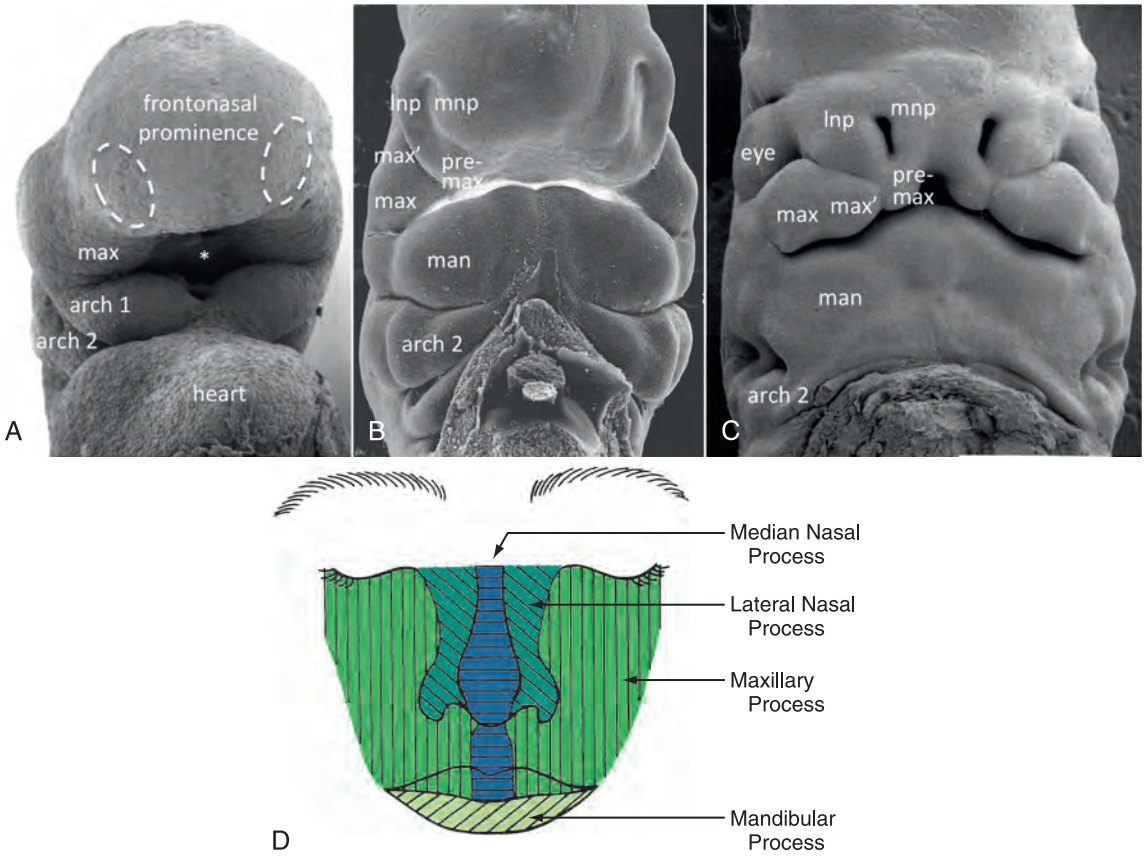

• **그림 5-8.** 전두면에서 수정 후 4주차(**A**), 6주차(**B**), 그리고 7주차(**C**)의 인간 배아. **A,** 4주, 후각기원판(점선의 원)이 전뇌를 감싸고 있는 전비돌기의 표면에서 관찰된다. **B,** 6주차 중반, 비와를 감싸는 내측(mnp)과 외측(lnp)비돌기로 명명된 성장중심이 분명해진다. 전상악분절(premax), 상악 영역의 2가지 구성요소(max와 max') 그리고 제1인두궁의 하악(man) 부분도 분명해진다. 이러한 성장중심들은 인간 배아에서 7주차 초기(43일)에도 확인이 가능하다(**C**). *: 원시 구강(Stomodeum). **D,** 성인 얼굴 구조에 대한 배아 안면돌기들의 공헌에 대한 도식적인 표현. 코의 중간부분과 입술의 인중부분은 내측 비돌기로부터 기원한다. 외측비돌기는 코의 외측 부분을 형성하며, 상악 돌기는 상순과 볼의 많은 부위를 형성한다. (제공: Dr. K. Sulik.)

초기 태아기를 보여준다. 그림 5-10A에서 볼 수 있듯이, 이차 구개판은 처음에 광범위하게 분리되어 있다. 정중선 유합을 위해 혀 상방으로 구개판이 상승하여야 한다. 그림 5-10B에서 구개판의 상승과 초기 접촉을 보여준다. 그 다음 정중선 유합이 완성된다(그림 5-10C, D).

일부 기형발생원(teratogens)의 노출을 포함하여 구순열과 구개열을 일으키는 많은 가능한 원인들이 확인되었다. 앞서 언급한 것처럼, 발달중인 조직에 미치는 악영향은 입술과 구개의 폐쇄가 절정인 단계보다 선행하며, 산모의 흡연이 확실한 위험 요소라는 점이 흥미롭다.[9]

'전형적인' 구순열과 구개열 말고도, 드물게 안면 돌기의 형성 또는 유합의 실패로 안면열(facial cleft)이 발생할 수 있다.[10] 상악돌기와 하악돌기의 융합의 실패로 인한 거대입(macrostomia)이 그 예인데, 그것은 이들 성장중심 중 하나 또는 둘 모두에서 성장 결핍으로 인해 발생할 수 있다. 또 다른 예로는 *상악돌기′*(*maxillary′*) 성장중심과 외측 비돌기 또는 상악 성장중심 사이의 접합부에서 발생하는 사선 안면열(oblique facial cleft)이 있다.

두개안면 기형의 또 다른 주요 그룹인 두개유합증후군(craniosynostosis syndromes)은 태아기에 뚜렷하게 나타나는 발달 이상을 포함한다.[11] 이는 두개안면 복합체의 특정 골 사이에서 봉합의 비정상적 조기 폐쇄에 기인하며, 이는 섬유아세포성장인자수용체(fibroblast growth factor receptor) 유전자를 포함한 다양한 돌연변이에 의해 발생할 수 있다. 조기 봉합 폐쇄는 조기 유합이 일어나는 위치에 따라 특징적인 변형을 야기한다. 정상적인 머리 모양과 안면 비율을 유지하기 위해서는 조기 유합된 부위의 수술적 해소가 필요하다.[12] 유합된 봉합을 풀어주는 수술의 최적의 시기는 출생 후 6~9개월(예외는 있다) 사이이다. 얼굴과 후방의 두개구조 사이의 봉합이 유합되면, 대개는 (아닌 경우도 있지만) 두개골 봉합의 유합도 동반되며, 이런 경우에 유합된 봉합의 수술과 함께 안와전진술이 필요하다.

크루존 증후군(Crouzon's syndrome)은 얼굴에 영향을 미치는 유합 증후군 중 가장 빈번하게 발생한다. 이 질환은 10번 염색체의

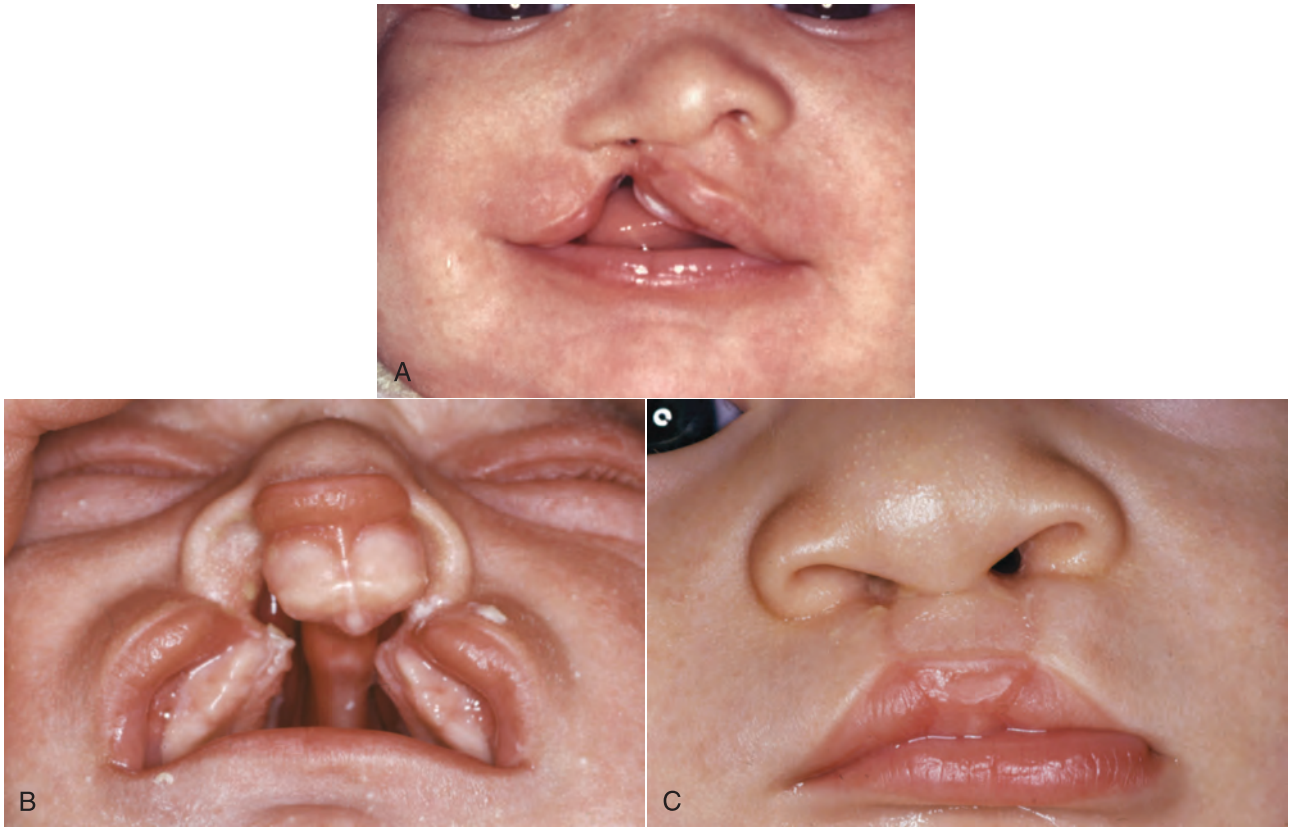

• **그림 5-9.** 전형적인 사람의 구순구개열. **A,** 영아에서 편측성 불완전 구순열. 구순열은 정중선이 아닌 정중선의 측방에 있음을 명심해야 한다. 비공 밑에 온전한 조직의 밴드가 관찰된다. **B,** 영아에서 양측성 완전 구순구개열. 전상악이 나머지 상악 부분과 분리되어 있음이 뚜렷하게 관찰된다. **C,** 입술재건술 이후 같은 환자의 사진.

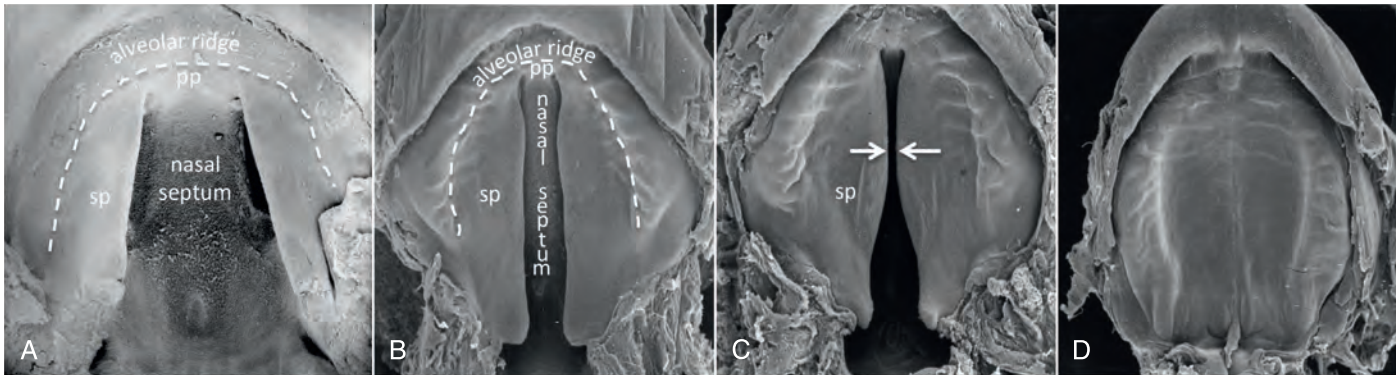

• **그림 5-10.** 인간 배아의 구개의 폐쇄 과정. **A,** 배아기의 말기(55일차). **B~D,** 태아기의 시작인 9주차를 보여준다. 화살표는 이차구개의 융합이 이루어지는 첫 번째 부위를 가리킨다. pp: 일차구개, sp: 이차구개판. (제공: Dr. K. Sulik.)

섬유아세포성장인자수용체 2(fibroblast growth factor receptor 2) 돌연변이와 연관되어 있으며, 중안면부의 발달 저하와 안와에서 튀어나온 것처럼 보이는 안구가 특징적이다(그림 5-11). 이 증후군은 상악의 상방과 후방 부위 봉합이 안와벽을 따라 출생 전에 유합하여 생긴다. 조기 유합은 보통 두개의 후방까지 연장되므로 흔히 두개관의 변형도 함께 유발된다. 안구 주변의 유합이 상악의 하방과 전방으로의 이동을 막게 되고, 중안면부의 발달이 심각하게 저해된다. 안구의 특징적인 돌출은 대부분 착시이다. 안구 주변의 발달이 저하되어 있기 때문에 안구가 튀어나온 듯이 보인다. 그러나 두개의 봉합 부위가 유합되었을 때 두개내압이 증가하기 때문에 안구가 진짜 돌출하는 부분이 있을 수 있다. 이런 질환을 갖고 있는 어린이의 경우, 유합을 풀어주는 수술과 함께 골신장술이 안와를 전진시키는데 필요할 수 있다.[12]

• **그림 5-11.** A, B, 8세 8개월 중등도 크루존 증후군의 안모. 이 증후군의 특징들인 넓은 눈 사이의 간격(양안격리증)과 중안면 구조의 결핍에 주목하라. 조기 봉합 유합으로 중안모의 전방 발달이 저해되고 이는 안구의 분명한 돌출을 초래한다.

태아기와 출생 전 · 후기의 성장장애

태아 형성(fetal molding)과 출생 시 손상

출생 시 일어나는 뚜렷한 손상은 크게 (1) 자궁 내 형성(molding)과 (2) 하악골의 출생 시 외상(특히 분만 시 겸자를 사용한 경우)의 2가지로 분류할 수 있다.

자궁 내 형성(molding). 출생 전에 발육 중인 얼굴에 가해지는 압박은 빠르게 성장하는 부위의 변형을 가져올 수 있다. 엄밀히 말해서 이것은 출생 시 손상은 아니지만 출생 시에 인지가 가능하게 되므로 이 분류에서 고려하였다. 드문 경우에 자궁 내에서 한쪽 팔이 얼굴을 가로지르면서 압박을 가해 출생 시에 심한 상악골 부전을 가져오게 된다(그림 5-12).

어떤 경우에는 자궁 내에서 태아의 머리가 가슴에 단단히 고정되어 정상적인 하악골의 전방 성장이 제한되기도 한다. 대부분의 경우에서 이러한 과정은 몇 가지 원인에 의해 초래될 수 있는 양수의 감소에 의해 나타나게 된다. 그 결과는 출생 시에 관찰되는 구개열을 동반하는 매우 작은 하악골인데, 이는 하악골 변위의 제한이 혀를 상방으로 위치시키게 하고, 구개판의 정상적인 폐쇄를 제한하기 때문에 생긴다. 이렇게 출생 시의 심한 하악 결손을 보이는 경우를 *피에르-로빈 연쇄(Pierre-Robin sequence)*라고 부른다. 이는 어떠한 분명한 원인을 가진 증후군이 아니라, 다양한 원인들이 변형을 야기하는 동일한 일련의 사건들을 유발하여 발생된다. 구강 용적의 감소는 출생 시에 호흡의 어려움을 일으키기 때문에 영아의

• **그림 5-12.** 3세 어린이의 얼굴 중앙부의 발육 부전. 자궁 내 형성에 의해 출산 시부터 존재한 심한 부전이 많은 개선에도 불구하고 아직 명확하다. 출생 전에 한쪽 팔에 의해서 얼굴이 눌렸다. (출처: Proffit WR, White RP, Sarver DM. Contemporary Treatment of Dentofacial Deformity. St. Louis: Mosby; 2003.)

호흡을 위해 기관절개술이 필요한 경우도 있다. 최근에는 심하게 영향을 받은 영아들에게 골신장술(distraction osteogenesis)을 통한 조기 하악 전방견인을 시행하여 혀를 전방 이동시키고 호흡로의 용적을 증가시켜 기관 절개를 폐쇄하기도 한다.

성장의 문제를 야기하는 얼굴에 대한 압박은 출생 후에는 존재하지 않기 때문에 경우에 따라서는 출생 후의 정상적인 성장과 완전한 회복도 예상할 수 있다. 출생 시에 피에르-로빈 연쇄를 가진 일부 어린이에서 소아기에 만족할 만한 하악의 성장을 보이는 경우도 있지만 정상보다 작은 하악은 전형적으로 지속되고(그림 5-13), 청소년기에 격차 해소 성장(catch-up growth)은 발생하지 않는다.[13] 피에르-로빈 환자의 1/3이 연골 형성 결함을 가지고 있으며, 이를 스티클러 증후군(Stickler syndrome)이라고 한다. 당연히 이 군은 성장 잠재력이 제한된다. 격차해소 성장은 근본적 원인이 물리적인 성장 제한인 경우에 한해서 출생 후 이러한 제한이 사라지게 된 경우에 가능하다.

하악골의 출생 시 외상. 이전에 출생 시기의 상해로 간주되었던 많은 안면 변형의 양상들이 이제는 다른 원인의 결과로 알려졌다. 많은 부모들은 아이들의 안면 변형이 선천적인 증후군 양상이 분명함에도 불구하고 출생 시 손상에 의한 것이라 주장하려 한다. 부모들이 무엇이라 말하든 간에 이같이 눈에 띄는 증후군은 명백히 출산 시 외상에 의해 일어난 것이 아니다.

● **그림 5-13.** 이 소녀는 출생 시에 매우 작은 하악골, 기도 폐쇄 및 구개열을 보였으며 피에르-로빈 증후군으로 진단되었다. 이러한 어린이들 중 일부는 하악 결핍을 바로잡기 위해 출생 후 상당한 양의 하악 성장을 보이기도 하나 대부분의 아이들에서는 그렇지 못하다. 9세경 소녀의 하악 결핍은 잔존한다. (출처: Proffit WR, White RP, Sarver DM. Contemporary Treatment of Dentofacial Deformity. St. Louis: Mosby; 2003.)

그러나 몇몇 난산에서 분만을 돕기 위해 머리에 겸자를 사용하는 것은 편측 또는 양측 턱관절에 손상을 야기할 수 있다. 적어도 이론상으로는 턱관절 부위의 강한 압박은 내출혈, 조직의 손상 및 이에 따른 하악골의 저발육을 야기할 수 있다. 한때는 이것이 하악골 부전의 일반적인 이유로 설명되었다. 물론 하악과두 연골이 중요한 성장 중심이라면 예상되는 중요한 부위에서 손상에 따른 위험은 더욱 클 것이다. 하지만 과두 연골이 적절한 하악 성장에 결정적인 요소가 아니라는 것이 최근의 견해이므로 출생 시 손상이 하악골 열성장의 원인이라고 쉽게 말할 수는 없다. 하악골과 관련된 변형을 가지는 아이들은 선천적 증후군을 가질 확률이 더 높다.

소아기의 점진적인 변형

점진적인 변형은 지속적으로 악화되기 때문에 조기치료가 필요하다. 어린이에게서 나타날 수 있는 악골 문제는 대부분 심하지만 안정적인 변형에 의해 유발되며, 다행스럽게도 점진적인 변형은 이러한 변형(심하지만 안정적인 변형)보다는 드물게 나타난다.

어린 시절의 악골 골절

하악과두의 경부는 어린 시절의 추락과 충돌에 의해서 손상되기 쉬운 부위이기 때문에 이 부위의 골절이 상대적으로 많다. 다행히 과두돌기는 초기의 골절 후에는 재생되는 경향이 있다. 사람에 대한 자료에서 보면(2장 참조) 하악과두돌기의 조기 골절 후 75%의 어린이들에서 정상적인 하악의 성장이 일어났으며 외상으로 야기된 부정교합도 발생하지 않았다고 보고되었다.

편측 과두 골절은 양측 과두 골절보다 더 흔하다. 자전거 사고, 치아 손상 및 과두 골절이 일어난 후에도 정상적인 성장이 계속되어 과두가 완전히 재생되는 일은 비교적 흔하게 나타난다. 종종 과두 골절의 진단이 이루어지지 않는 경우도 있다. 과두 골절로 인한 문제가 발생하는 경우 이는 대부분 손상측(양측성 골절인 경우 좀 더 심하게 손상된 측)의 성장 지연으로 인한 비대칭적 성장 결핍 문제이다(그림 5-14). 손상 후 턱관절 부위에 과두의 활주를 제한할 정도의 심한 반흔조직이 생긴다면, 하악골은 성장하는 다른 얼굴 부위 만큼 전방으로 당겨질 수 없기 때문에 추가적인 성장이 제한된다.

이러한 개념은 어린이들의 하악과두 골절 처치와 밀접한 관련이 있다. 어린이 과두 골절을 외과적인 관혈적 정복술로 처치하는 것은 장점이 적다는 것을 의미하며 이는 임상적으로 확인되었다. 수술 후에 발생하는 부가적인 반흔은 문제를 악화시킬 수 있다. 그러므로 최선의 치료는 손상 시의 보존적인 처치를 시행하는 동시에 초기에 악골을 가동시켜 운동의 제한을 최소화시키는 것이다. 만약 성장 결핍이 관찰된다면 조기 치료가 필요하게 된다(14장 참조).

• **그림 5-14.** 2세경에 좌측 과두돌기의 골절 후 뒤따른 성장 부족에 기인한 하악 비대칭을 가진 8세 소년. 하악과두가 완전히 흡수된 6세까지는 정상적으로 성장하였다. 6세경 손상 받은 부위의 과두돌기가 해당 부위의 관골궁에 부착되어 성장이 제한되면서 얼굴 비대칭이 빠르게 진행되었다. (출처: Proffit WR, White RP, Sarver DM. Contemporary Treatment of Dentofacial Deformity. St. Louis: Mosby; 2003.)

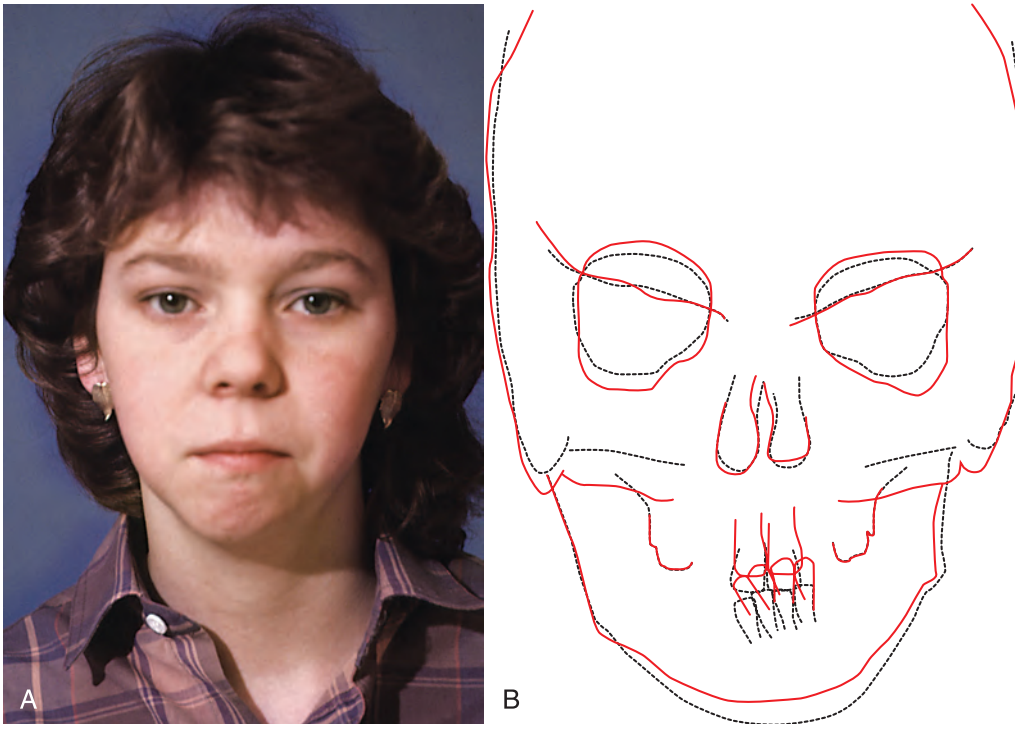

• **그림 5-15.** 류마티스성 관절염은 얼굴 비대칭의 흔하지 않은 원인이나, 이 질환의 다관절성 유형에서는 턱관절(TMJ)이 종종 이환되며 한쪽이 다른 쪽에 비해 심하게 이환되면서 얼굴의 비대칭이 생길 수 있다. **A,** 다관절성 류마티스 관절염으로 진단되고 2년이 경과한 12세 어린이의 모습. **B,** 11세 8개월(검정색)과 13세 3개월(빨간색)의 환자의 중첩. 시간이 흐르면서 우측의 하악지의 높이가 감소하며, 하악은 후하방으로 회전한다. 24세 때 양측의 하악과두가 거의 전부 흡수되었다.

비록 과거의 과두 골절이 어린이의 비대칭적인 하악골 결핍의 가장 있을 법한 원인이지만, 류마티스성 관절염으로 인한 골파괴(그림 5-15) 또는 두개안면왜소증에서의 조직의 선천적 결손도 이러한 문제를 일으킬 수 있다.