실전 편

제 9 장

Inverted Labial Bow Active Plate의 임상적 적용

Check Point 술자가 점검해야 할 사항

FAQ 보호자가 자주 하는 질문

ILB Case Inverted labial bow active plate로 치료한 환자 증례

Ⅲ급 부정교합 환자의 치료가 어려운 것은 아무래도 예후의 예측성이 떨어지기 때문일 것입니다. 다양한 Ⅲ급 부정교합 환자의 치료를 위해 접근할 때 우선적으로 고려해 볼 수 있는 기준은 '치성 혹은 기능성 반대교합'인지, '골격성 반대교합'인지입니다. 치성 혹은 기능성 반대교합과 골격성 반대교합의 차이점은 앞서 이론 편에서도 언급한 적이 있지만 다시 한번 정리해보았습니다(표 9-1). 단순한 치성 혹은 기능성 반대교합의 경우라면 환자의 예후는 어느 정도 안정적이고 예측 가능할 수 있기에 조기에 적극 개입하여 반대교합을 개선하여 주는 것은 후에 골격성 반대교합 등 치료가 어려운 방향으로 진행하게 되거나 반대교합으로 인해 나타날 수 있는 근골격계 부조화 등을 조기에 차단하는 데 큰 의의가 있습니다.

〖표 9-1〗 치성 혹은 기능성 반대교합과 골격성 반대교합 비교

항목	기능성	골격성
측모	하악 위치에 따라 측모 변화 안정위: 정상 측모 교합위: 하악전돌(concave profile)	하악 위치에 관계없이 하악전돌(concave profile)
구치 관계	안정위: Ⅰ급 관계 교합위: Ⅲ급 관계	하악 위치에 관계없이 Ⅲ급 관계
하악후퇴이동	후퇴이동량이 많음 구치 관계가 거의 Ⅰ급까지 후퇴되며 전치에서는 절단교합 혹은 그 이상까지 후퇴됨	후퇴이동량이 거의 없음
상·하 전치 경사도	상악 전치: 설측경사 하악 전치: 순측경사	상악 전치: 순측경사 하악 전치: 설측경사
상·하 전치 피개도	깊은 피개도	얕은 피개도
하악골 형태	하악 우각이 정상 범위(120° 전후)	하악 우각이 큼(130°~140°)

치성 혹은 기능성 반대교합을 진단하기 위해 다양한 측모두부계측 방사선사진 분석을 활용할 수 있습니다(그림 9-1). 치성 혹은 기능성 반대교합의 경우 상악 전치의 설측경사 및 하악 전치의 순측경사를 보이는 경우가 많으므로 FH선에 대한 상악 전치의 각도(Mx1 to FH) 및 SN선에 대한 상악 전치의 각도(Mx1 to SN)는 대개 정상 수치보다 작으며, 하악골 하연에 대한 하악 전치의 각도(IMPA)는 정상보다 큰 경우가 많습니다. 또한 하악골 폐구 시에 전치부의 교합간섭으로 인하여 하악골이 전방 이동하면서 Ⅲ급 부정교합 관계를 보이게 되므로 ANB와 같은 상악골과 하악골의 상호 관계와 관련된 수치들이 정상 범주 혹은 약간 작은 값을 보이게 됩니다. 이러한 하악골의 전방 이동이 관찰될 경우 폐구 시 하악이 전치부 교합간섭으로 인해 기능적으로 전방 이동된 거리만큼을 측모두부계측 방사선사진 분석을 할 때 보정해 주면 상악골과 하악골의 관계가 정상 범주 혹은 보정 전보다 개선되어 나타나게 됩니다.

Check Point 측모두부계측 방사선사진 분석을 활용해 봅시다!

치성 혹은 기능성 반대교합과 골격성 반대교합을 진단할 때 활용할 수 있는 분석 수치 예시입니다(그림 9-1).

- **Mx1 to FH:** FH(Frankfort horizontal line) plane에 대한 상악 중절치 치축의 각도
- **Mx1 to SN:** SN(Sella-Nasion) plane에 대한 상악 중절치 치축의 각도
- **IMPA:** Mandibular plane에 대한 하악 중절치 치축의 각도
- **ANB:** A point-Nasion-B point 간의 각도
- **A to N perp. FH:** FH plane에 대한 Nasion을 지나는 수직선에서 A point까지 거리
- **FMA:** FH plane에 대한 mandibular plane의 각도

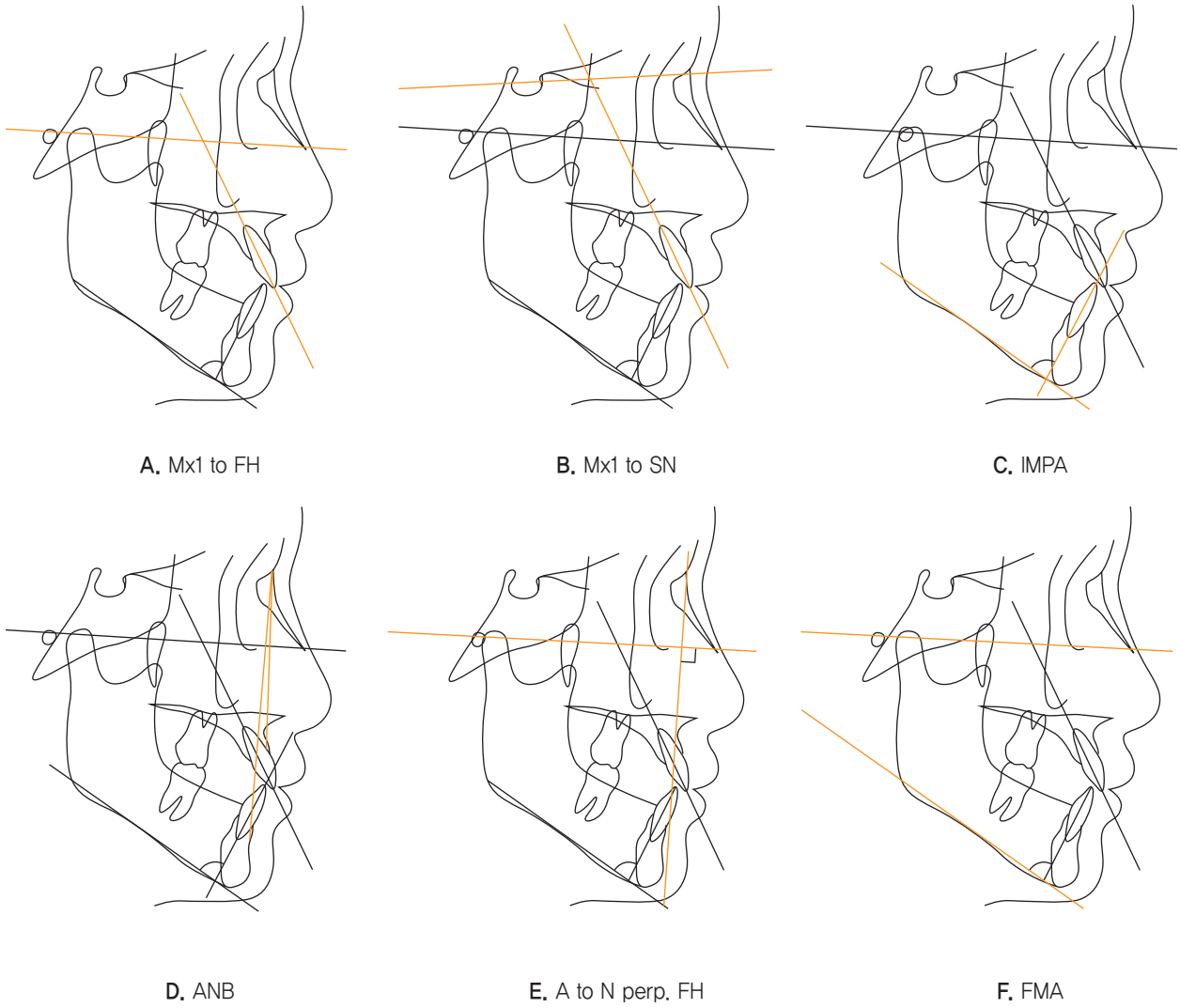

그림 9-1. 치성(혹은 기능성)과 골격성 반대교합을 진단할 때 활용 가능한 측모두부계측 방사선사진 분석 수치.

Ⅲ급 부정교합을 치료하기 위한 수많은 장치가 있으며 장치의 디자인이나 방식에 따라 치성 효과 및 골격성 효과가 나타나게 됩니다. 이 중 치성 혹은 기능성 반대교합을 치료하는 데 필자가 즐겨 사용하는 장치 중 하나인 inverted labial bow active plate를 소개하고자 합니다(그림 9-2).

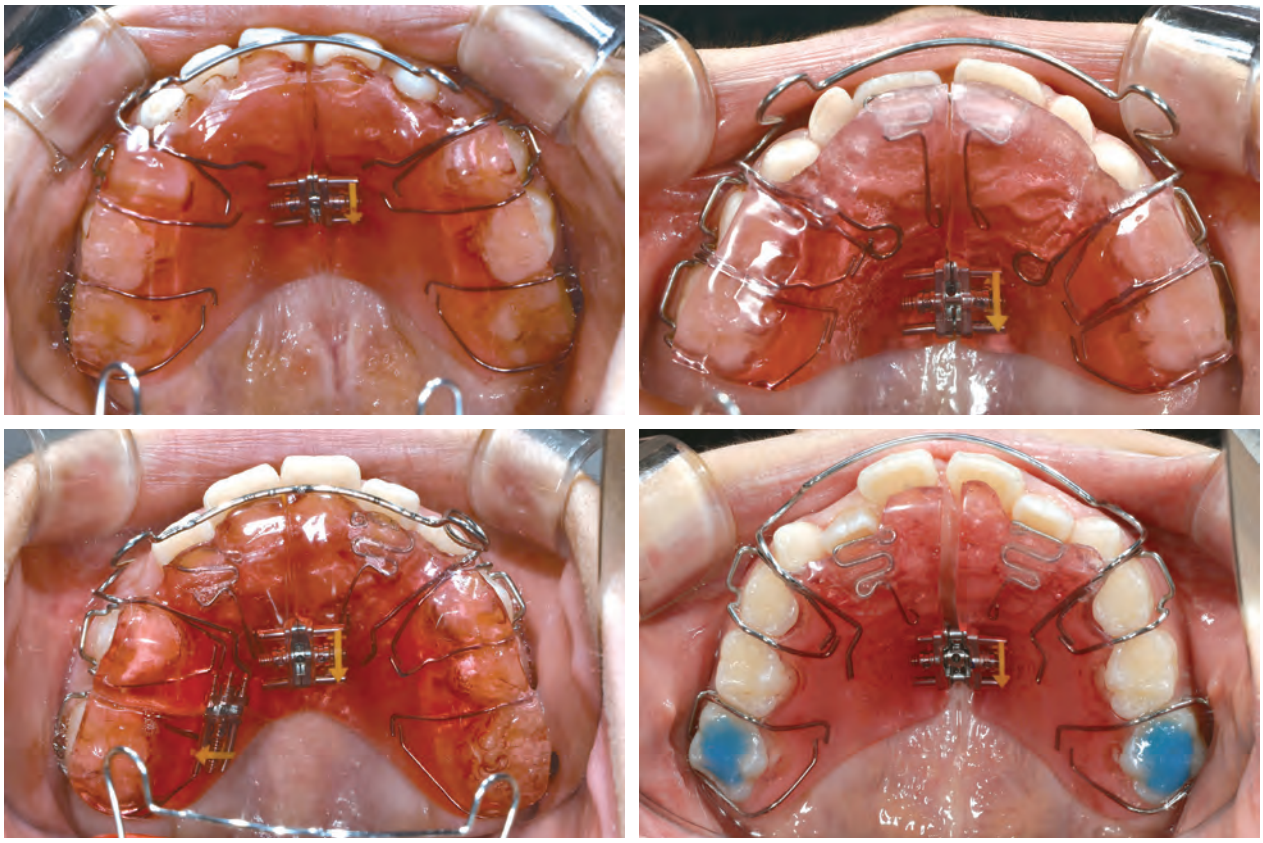

그림 9-2. 다양한 형태의 inverted labial bow active plate.

Inverted labial bow active plate는 치성 혹은 기능성 반대교합으로 진단되며 하악골을 후방 위치로 유도하였을 때 전치부 교합이 절단교합(edge to edge bite, overjet: 0mm) 정도 또는 그 이상(overjet: 0mm 이상)으로 하악골이 유도가 될 경우에 사용하면 효과적입니다. 또한 전치부 반대교합을 가진 환자의 경우에 종종 영구치 맹출 공간이 부족한 경우가 보이는데, 장치 구성상 expansion screw를 추가하는 것이 용이하여 전치부 반대교합의 개선과 상악골 확장을 동시에 진행할 수 있어, 반대교합과 영구치 맹출 공간 부족을 함께 가지고 있는 환자의 경우에는 특히 유용한 장치로 사용할 수 있습니다. 또한 골격성 Ⅲ급 부정교합에서 적극적인 악정형치료 후 치아맹출 공간을 추가적으로 확보해 주면서 overjet을 유지하기 위한 유지장치로도 활용할 수 있겠습니다.

Check Point Inverted labial bow active plate의 구성 요소를 알아봅시다!

Inverted labial bow active plate는 기본적으로 일반 active plate(sagittal plate)와 매우 유사한 형태를 가지고 있습니다. Active plate의 통상적인 구성 요소에서 labial bow만 inverted되어 상악 전치부가 아닌 하악 전치부가 닿도록 하여 하악 전치에 힘을 가할 수 있도록 디자인됩니다(그림 9-3).

❶ **Resin plate:** 아크릴릭 레진으로 제작되며 장치를 구성하는 다양한 구성 요소들을 제 위치에 있도록 고정해 주는 역할을 합니다. 또한 resin plate 자체로서 구개부 치은에 밀착되어 추가적인 고정원의 역할을 수행합니다. 전치부 반대교합을 개선하는 동안 전치부의 교합간섭으로 반대교합 개선에 제한이 예상될 경우에는 구치부에 bite block을 추가로 구성할 수 있습니다.

❷ **Active component:** Inverted labial bow로 하악 전치의 설측이동을 유도하며 finger spring을 이용하여 상악 전치의 순측이동을 도모할 수 있습니다. 또한 영구치 맹출 공간 부족이 예상되어 상악골의 확장이 필요할 경우 expansion screw를 넣을 수 있습니다.

❸ **Retentive component:** Adams clasp나 ball clasp, C-clasp 같은 부분으로 치아에서 유지력을 얻어서 inverted labial bow active plate를 상악궁에 부착되어 있게 합니다.

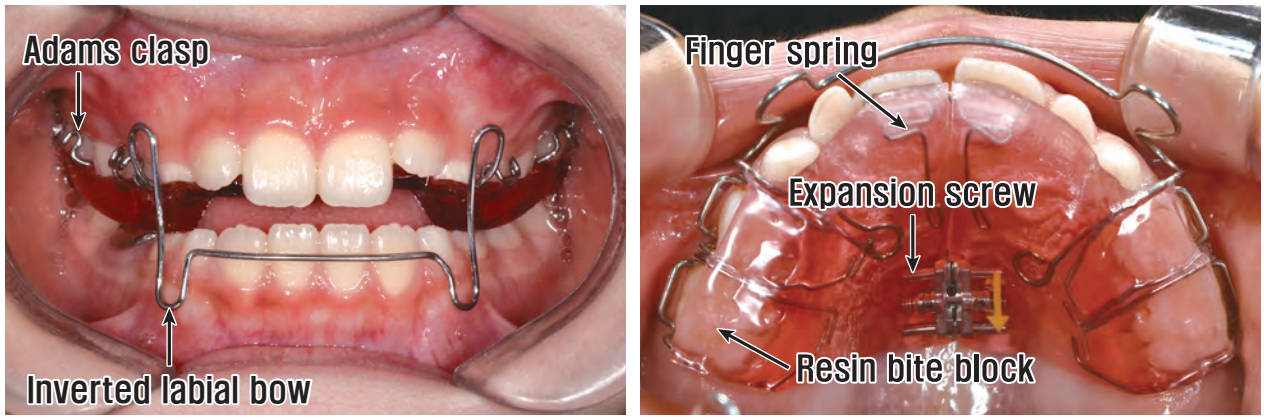

그림 9-3. Inverted labial bow active plate의 구성 요소.

성장기 아동 환자가 치과에 내원하면 보호자와 함께 초진 상담을 진행하고 교정치료가 필요하다 판단될 경우 진단을 위해서 측모두부계측 방사선사진, 파노라마 방사선사진, 수완부 방사선사진, 구내 및 구외 임상 사진, 진단모형 제작을 위한 인상 및 왁스바이트 채득, 3차원 안면 연조직 스캔 등과 같은 다양한 검사를 하게 됩니다. 이렇게 얻은 자료를 분석하여 환자를 진단하고, 각기 다른 환자의 여러 상황을 고려하여 적절한 치료계획을 수립하며, 적합한 교정장치들을 이용하여 치료를 시작하게 됩니다(그림 9-4).

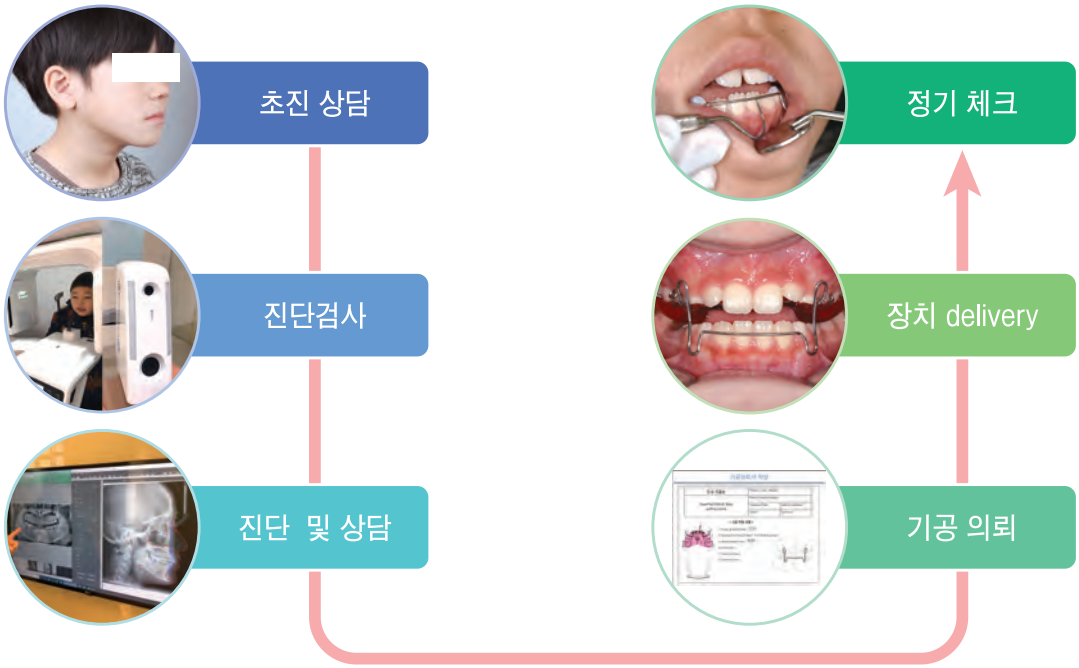

그림 9-4. 성장기 아동 환자의 교정치료 진행 흐름도.

진단을 통하여 inverted labial bow active plate로 치료하기로 결정되면 먼저 환자의 상·하악 인상 및 구성교합(construction bite)을 채득합니다(그림 9-5). 성장기 아동 환자에서 gag reflex가 심한 경우가 종종 있으며 이런 경우에 반복적인 인상채득은 아이에게 치과 및 교정치료에 대한 부정적 인식을 심어 주게 되므로 보호자와의 협의하에 진단모형을 복제하는 방식 등으로 석고 모형을 만들어 장치 제작에 활용하는 것도 어린 성장기 아동 환자와의 원만한 관계 형성 및 치료의 원활한 진행에 도움이 될 수 있습니다.

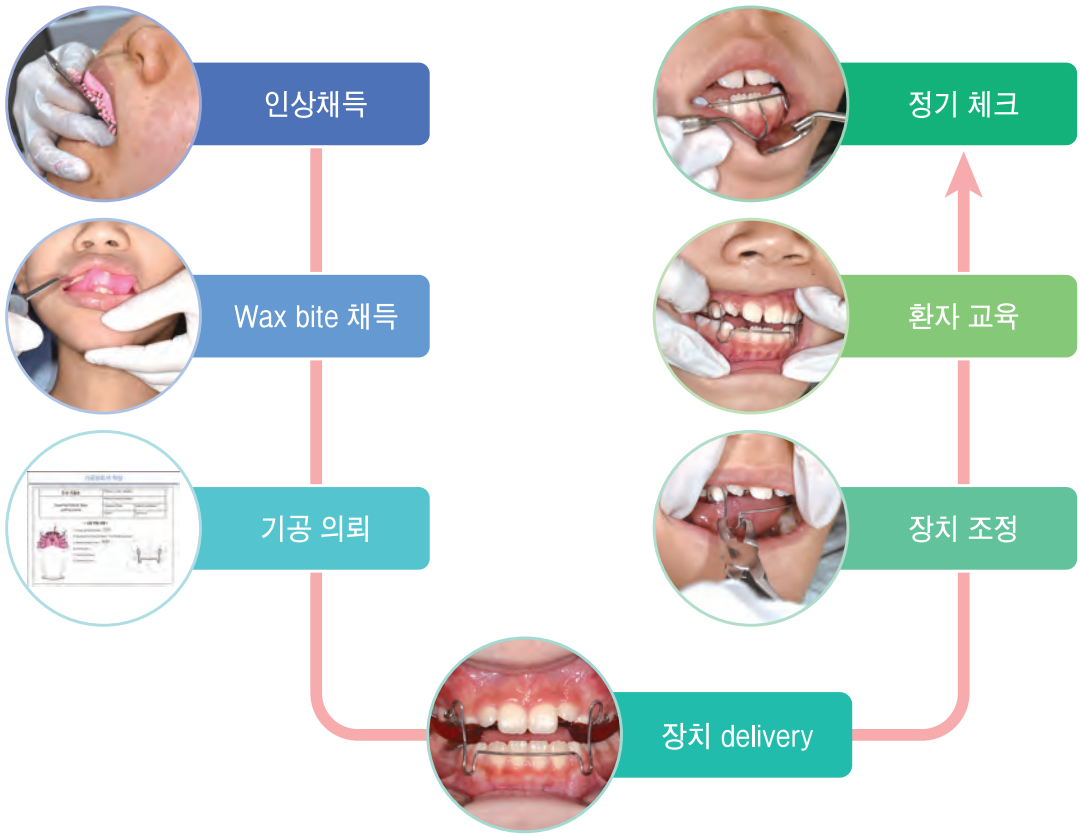

그림 9-5. Inverted labial bow active plate 치료 진행 과정.

Check Point 구성교합(construction bite)을 채득해 봅시다!

Ⅱ급이나 Ⅲ급 부정교합에서 장치를 제작할 때 술자가 원하는 방향으로 하악을 유도하여 bite를 채득하는 것을 구성교합(construction bite)이라고 합니다. 진료실에서 간편하게 구성교합을 채득하는 방법은 base plate wax를 두껍게 말아서 말발굽 형태로 만들어 준 후 환자의 치열궁 길이에 맞게 자르고 충분히 연화하여 환자의 상악 치열에 위치시키고 Ⅲ급 부정교합에서는 하악을 최대한 후방위로 유도[Ⅱ급 부정교합의 경우 술자가 원하는 위치까지 전방유도(일반적으로 절단교합까지)]하여 절단교합이 되는 상태로 가이드하여 채득합니다. 악궁 비대칭이나 치아의 편위 같은 특별한 문제가 없다면 상·하악 치아정중선은 맞추어 채득합니다(그림 9-6).

✓ 하악을 최대한 후퇴시켜 가능한 한 절단교합으로 채득
✓ 하악 후방위 시 구치부 교합 이개량을 체크하여 wax bite를 충분한 두께로 준비
✓ 치열에 문제가 없다면 상·하악 치아정중선이 일치되게 채득
✓ 치열에 문제가 있다면 얼굴정중선이 일치되게 채득

그림 9-6. 구성교합의 채득 및 채득 방법.

진단 자료들을 참조하여 inverted labial bow active plate를 디자인하고 기공의뢰서를 작성합니다. 장치 디자인 시에 동요도가 큰 유치는 피해서 충분한 retention을 얻을 수 있는 치아에 Adams clasp를 위치시킵니다. 상악 전치의 설측경사를 적극적으로 개선해야 하는 경우에는 finger spring을 추가합니다. 상악 확장이 필요한 경우에는 expansion screw를 추가하고 전치부 수직피개량이 큰 경우(deepbite)에는 resin bite block을 올려서 반대교합이 원활하게 개선될 수 있게 합니다(그림 9-7).

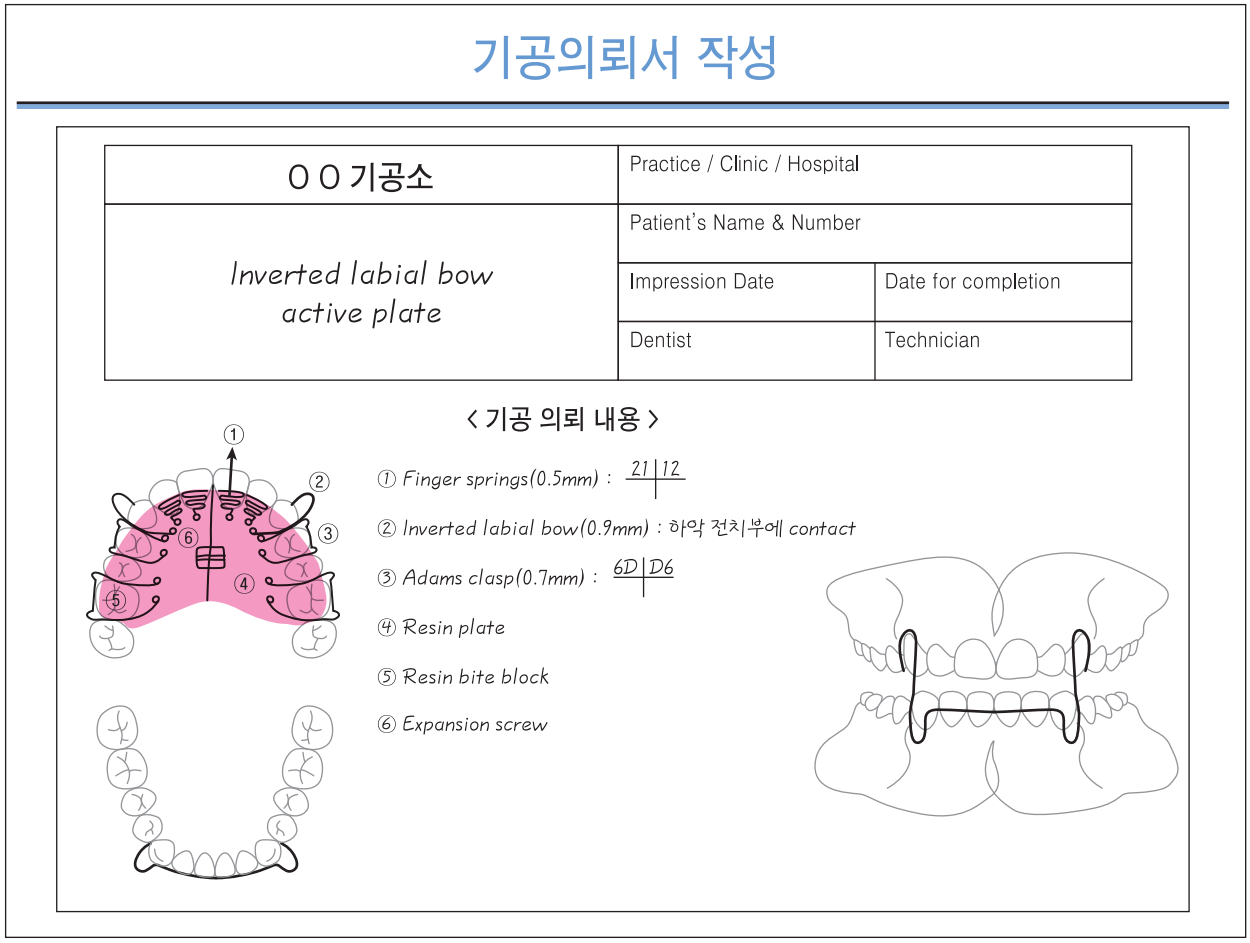

기공의뢰서 작성

○○ 기공소	Practice / Clinic / Hospital	
Inverted labial bow active plate	Patient's Name & Number	
	Impression Date	Date for completion
	Dentist	Technician

< 기공 의뢰 내용 >

① Finger springs(0.5mm) : 21 | 12

② Inverted labial bow(0.9mm) : 하악 전치부에 contact

③ Adams clasp(0.7mm) : 6D | D6

④ Resin plate

⑤ Resin bite block

⑥ Expansion screw

그림 9-7. Inverted labial bow active plate 기공의뢰서 작성.