

A cluster of pink orchids with white and pink variegated petals, set against a light background with a white diagonal stripe. The flowers are in various stages of bloom, with some buds visible.

## CHAPTER 2

# **Rotated or Malpositioned Tooth**

# 1

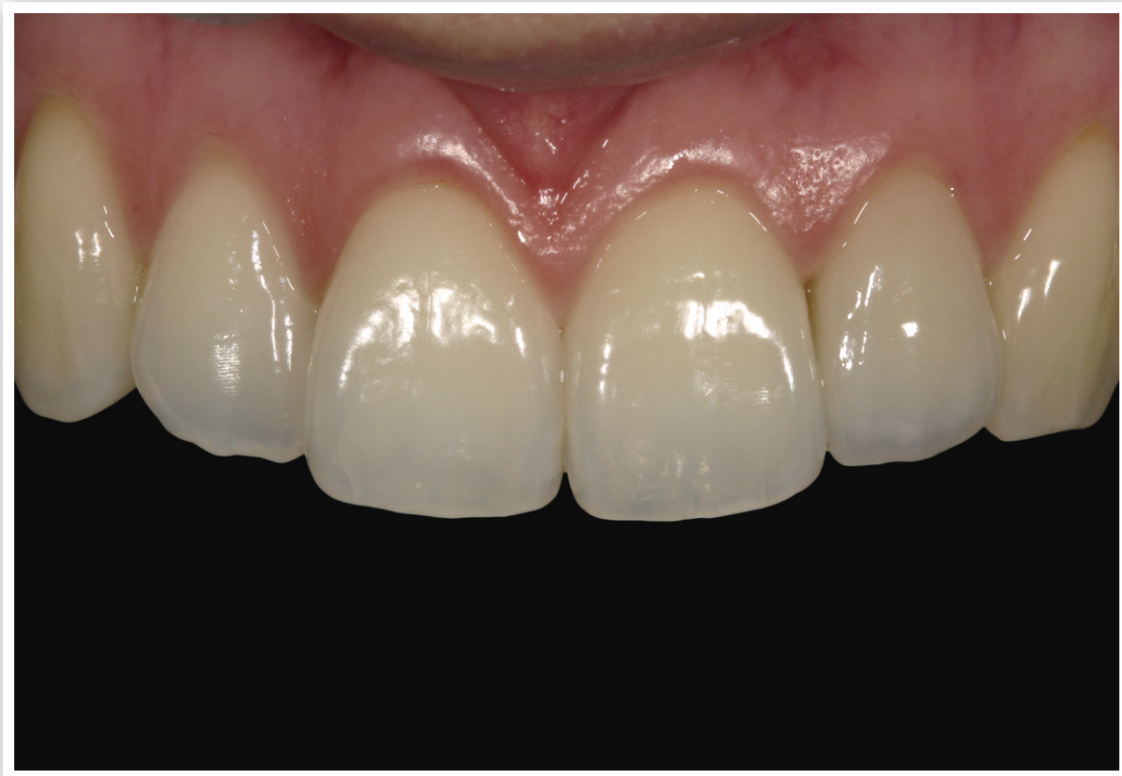## Rotation, Incisal alignment, Pressable

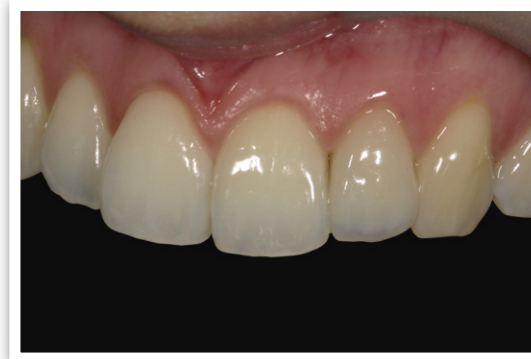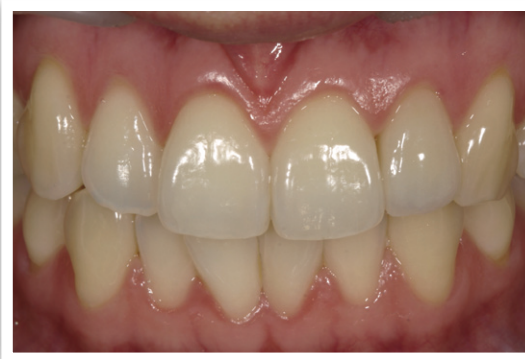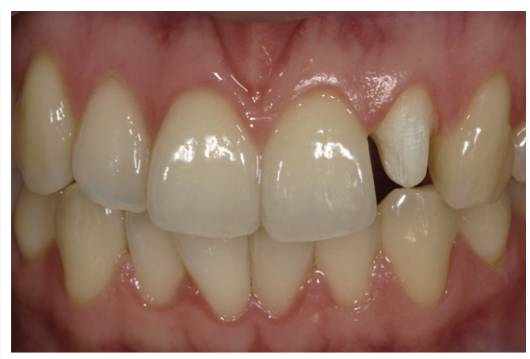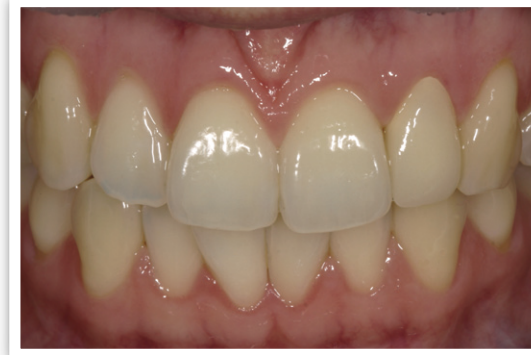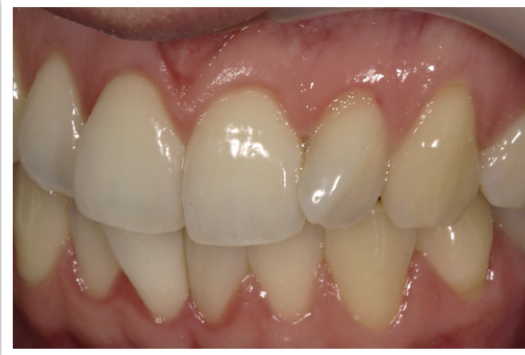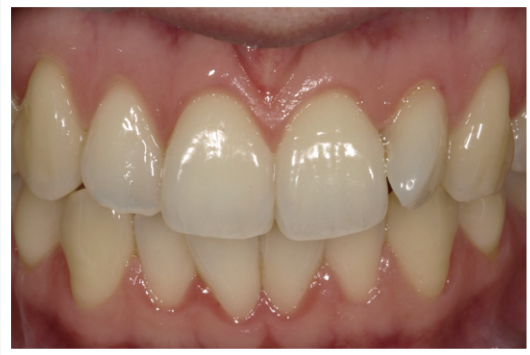회전된 #22를 근관치료 후에 pressable ceramic crown으로 수복하였다. 회전과 절단의 불규칙성을 개선시켰다.

The rotated #22, after endodontic work, was restored with pressable ceramic crown to reduce rotation and improve incisal alignment.

捻転した#22を根管治療の後にプレッシャブルセラミッククラウンで修復し、捻転と切縁の不規則性を改善させた。

Um eine korrekte inzisale Anordnung der Schneidezähne zu erreichen, wurde der torsionierte Zahn 22 nach Wurzelbehandlung durch eine Presskeramik-Krone ersetzt.





# 2

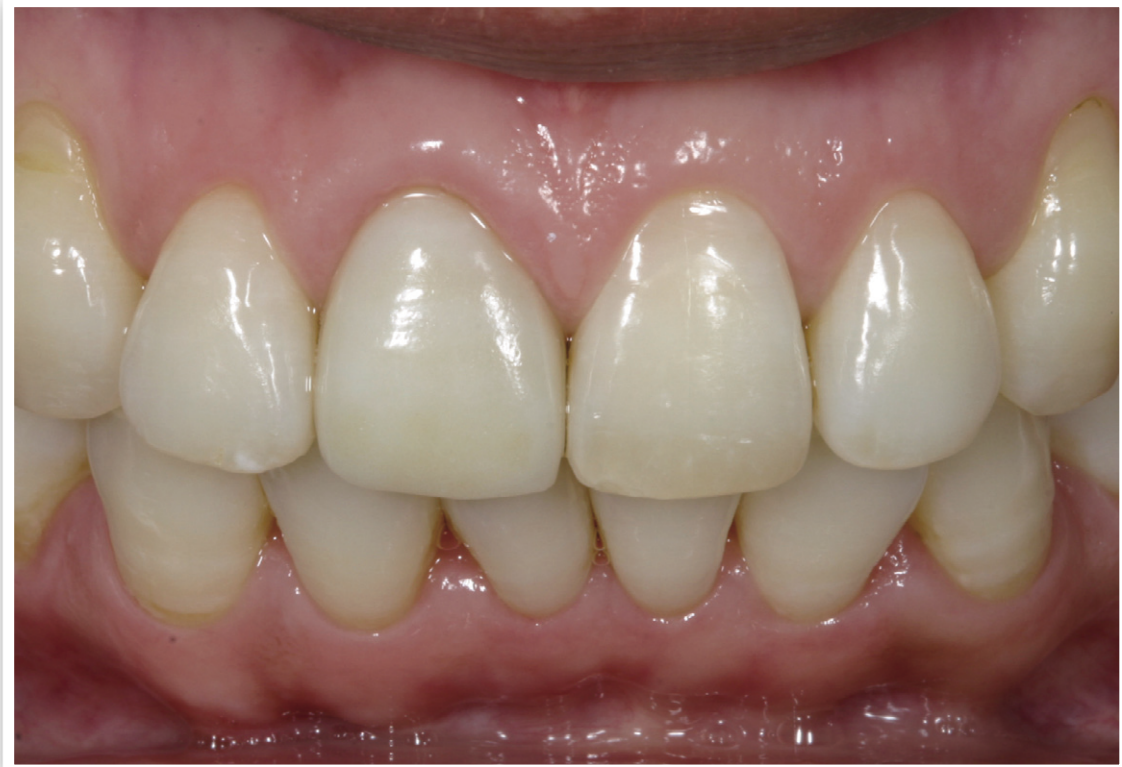## Orthodontic eruption, Gingivectomy, Pressable

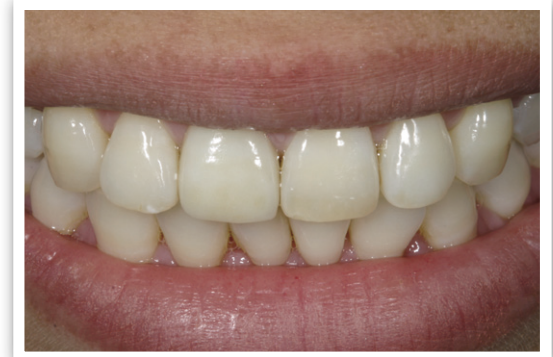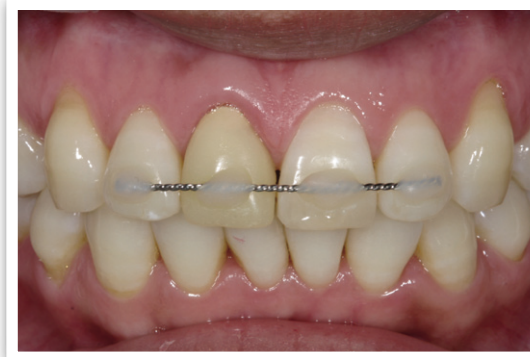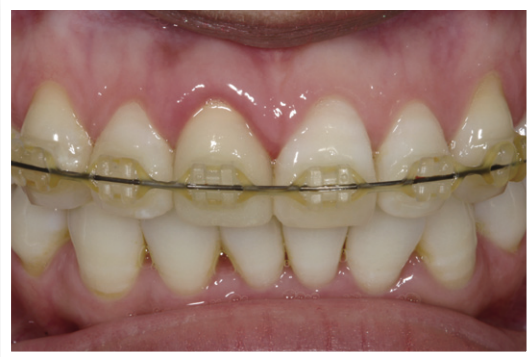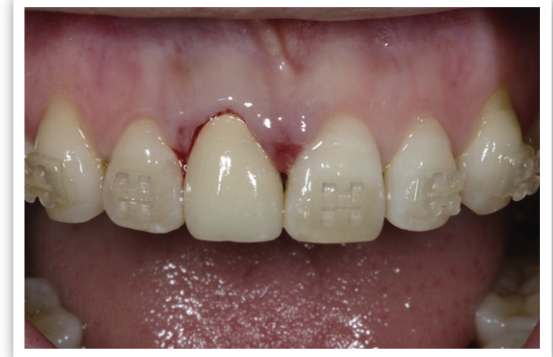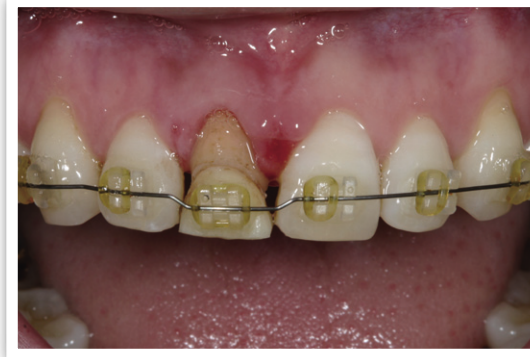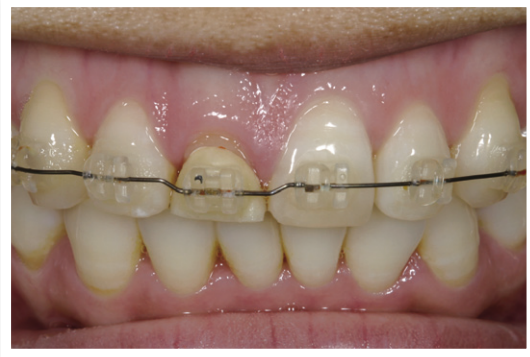사고로 파절된 #11을 교정치료로 forced eruption 시켰다. Gingivectomy를 시행하여 치은의 level을 맞춘 후에 pressable ceramic crown으로 수복하였다.

The fractured #11, due to an accident, was erupted orthodontically. Gingivectomy was done to harmonize gingival level with neighboring teeth and it was restored with pressable ceramic crown.

事故で破折した#11を矯正治療を通じて矯正挺出させた。歯肉切開術を施し、歯肉のレベルを合わせた後にプレッシュャブルセラミッククラウンで修復した。

Frakturierter Zahn 11 infolge eines Unfalles. Um einen optimalen Zahnfleischsaum zu erhalten wurde für Zahn 11 eine kieferorthopädische-Vorbehandlung durchgeführt. Dieser wurde dann durch eine Presskeramik-Krone ersetzt.





# 3

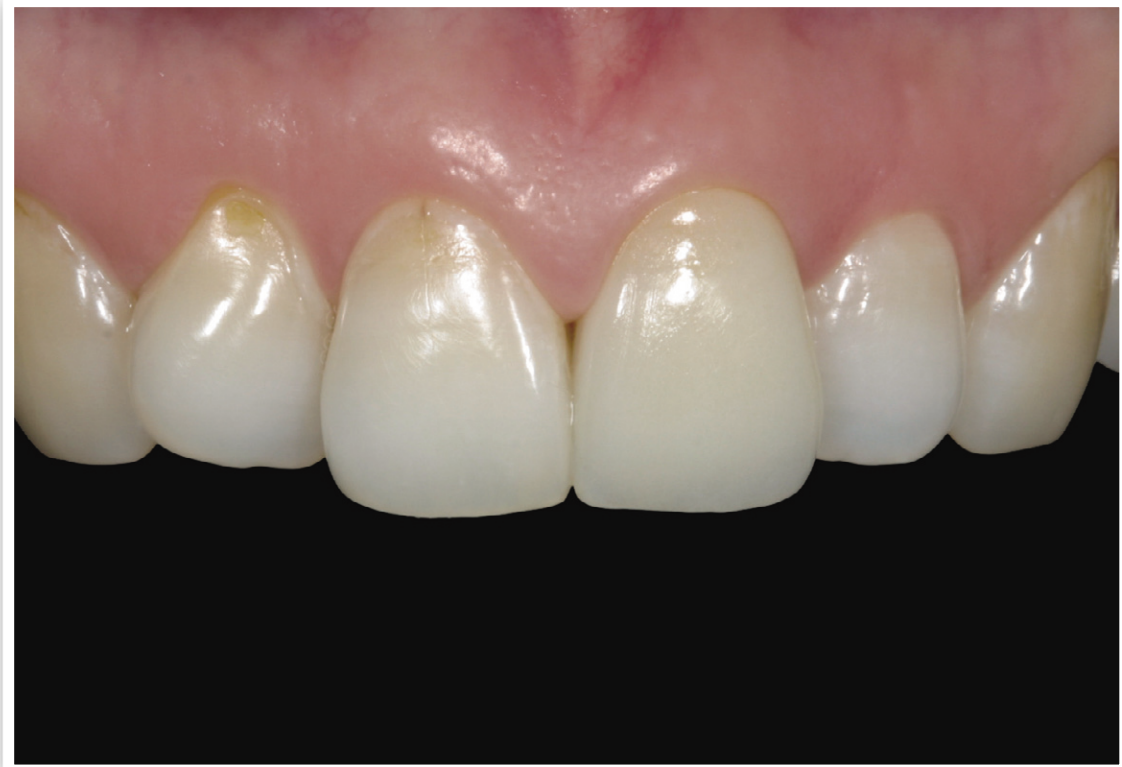## Protrusion, Overlapping, Pressable

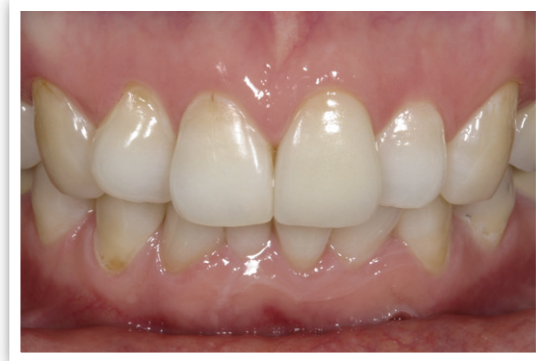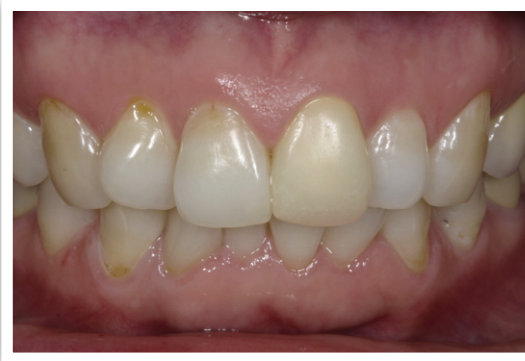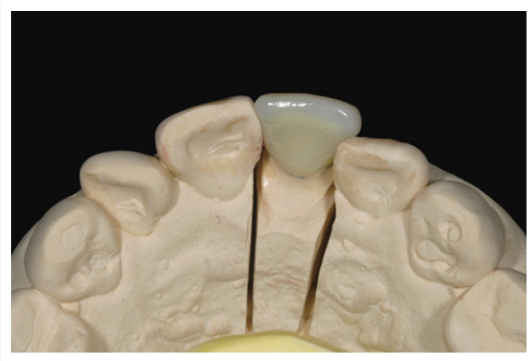
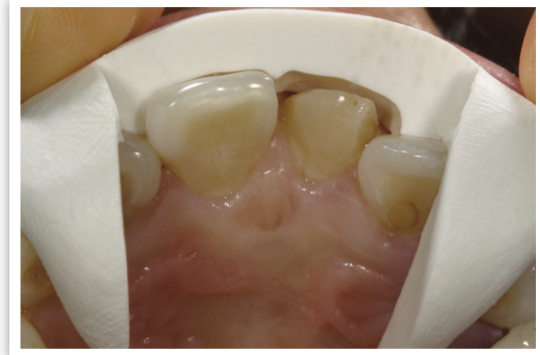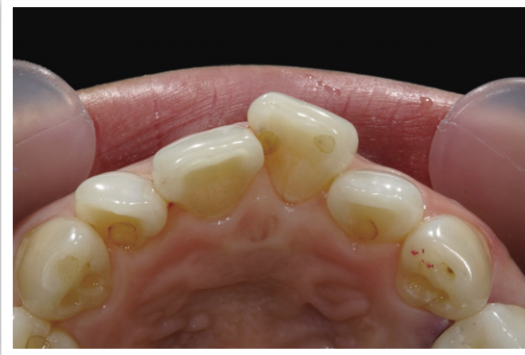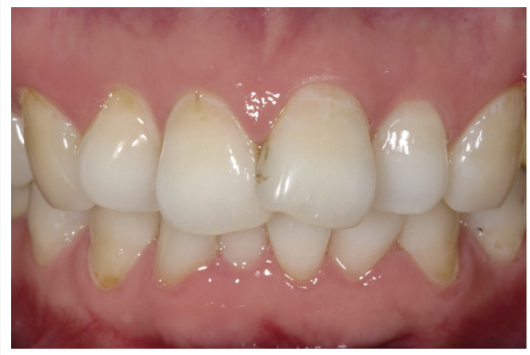상악의 4전치가 crowding된 상황에서 protrusion이 심한 #21 하나만을 인접치의 형태조절과 overlapping을 활용하여 pressable ceramic crown으로 수복하였다.

Upper four anteriors were crowded, #21, protrusion of which was severe. It was restored with pressable ceramic crown by overlapping and was minimized number of teeth to be restored.

上顎の前歯4本が叢生した状況で突出が甚だしい#21一つだけを隣接歯の形態調整とオーバーラッピングを活用してプレッシュャブルセラミッククラウンで修復した。

Sehr beengte Platzverhältnisse im oberen Schneidezahnbereich. Starke Protrusion von Zahn 21. Dieser wurde durch eine weniger verschachtelte Presskeramik-Krone ersetzt.





# 4

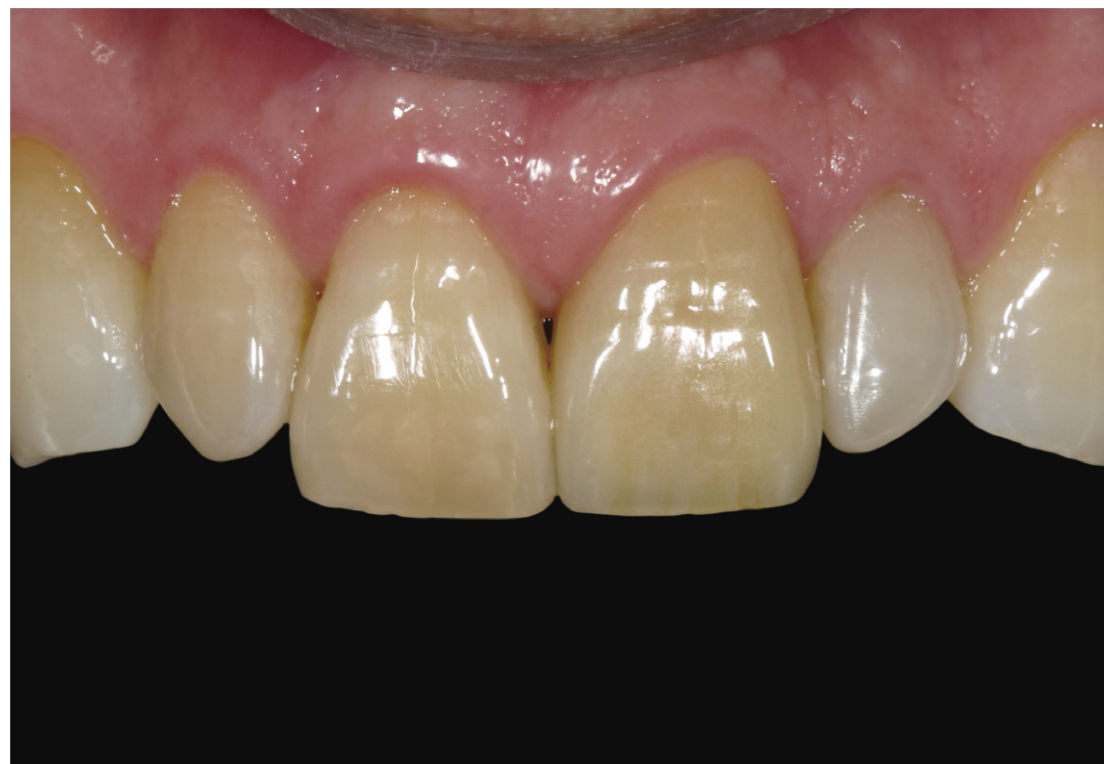## Diastema, Gingival contour, Pressable

Diastema를 치료했던 기존의 금 수복물을 제거하고 provisional restoration으로 치은의 contour를 형성하였다. 그 후 pressable ceramic crown으로 수복하였다.

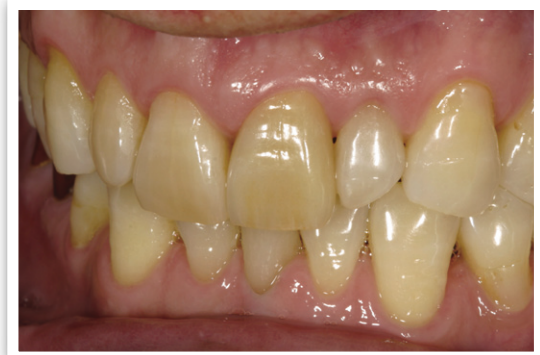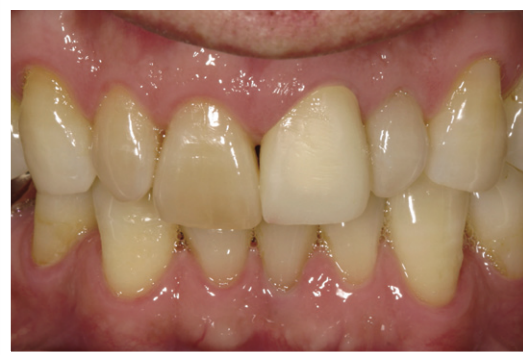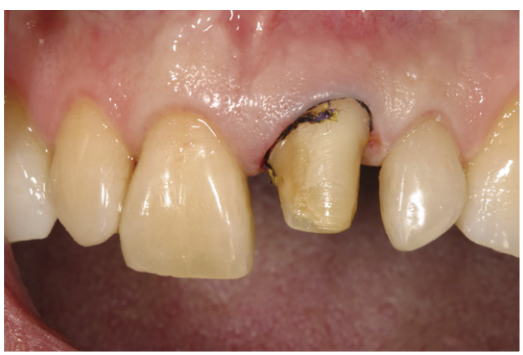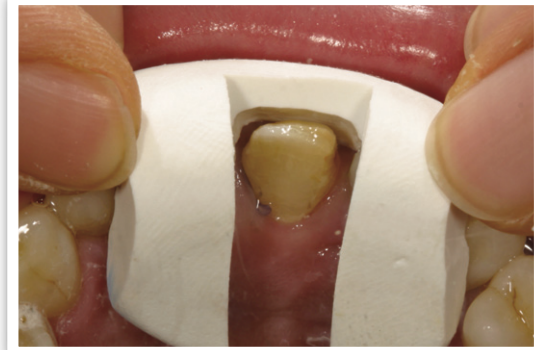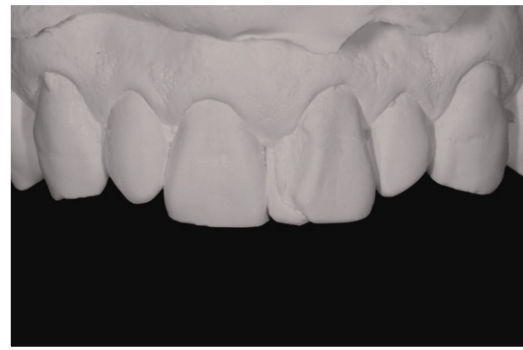
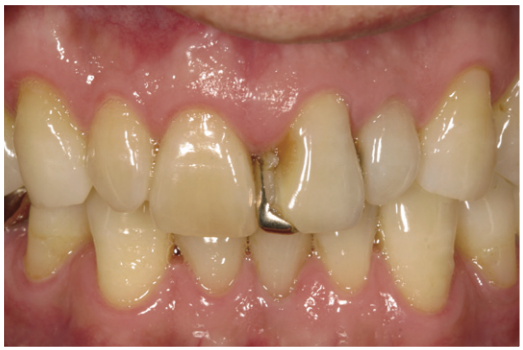Existing gold restoration for treating diastema was removed and contour of the gingiva was formed by provisional restoration and it was replaced with pressable ceramic crown.

齒隙을治療した既存のゴールド修復物を除去してプロビジョナルレストレーションで齒肉のカンタリング形成を施した。その後、プレッシャブルセラミッククラウンで修復した。

Die vorhandene Gold-Restauration zur Beseitigung eines Diastema wurde entfernt. Gingivagestaltung durch ein Provisorium und ein späterer Ersatz durch Presskeramik.







# 5

## Forced eruption, Fixed retainer, Pressable

치은의 높이가 맞지 않던 #21을 교정치료로써 forced eruption 시킨 후 pressable ceramic crown으로 수복하였다. 구개측에는 wire로 유지장치를 접착해 주었다.

Orthodontic treatment was done for #21 to optimize gingival level by forced eruption. And it was restored with pressable ceramic crown. Fixed retainer was bonded palatally to maintain the space.

歯齦高が合わなかった#21を矯正治療を通じて矯正挺出させた後、プレッシャブルセラミッククラウンで修復した。口蓋側にはワイヤーで維持装置を接着した。

Um einen optimalen Zahnfleischsaum zu erhalten, wurde für Zahn 21 eine kieferorthopädische-Vorbehandlung durchgeführt. Dieser wurde dann durch eine Presskeramik-Krone ersetzt. Ein Retainer wurde fixiert um den Platz beizubehalten.

