II 장

리스크 회피를 위한 치료의 선택지

무치악 상태 다시 말해서 총의치 증례는 치과치료가 효력을 발휘하지 못하고 실패한 결과라고 생각할 수도 있다. 원래 우식과 치주염에 대한 biofilm 조절이 충분히 이루어지면 치아를 상실하는 사태는 일어나지 않을 것이다. 무치악이 되는 과정을 더듬어 가면서 발치를 피할 수 있는 대책을 생각해 보고, 치아를 보존하기 위해서는 무엇이 필요하고 어떠한 치료를 선택해야 좋은지에 대해 고민하면, 저절로 최적의 치료방법을 선택할 수 있을 것이다.

그림 1은 자연치열에서 총의치에 이르는 사이클을 나타낸다. 시작은 제1대구치의 발치인 경우가 많다. 브리지의 예후 불량으로 유리단 결손이 되고, 국소의치를 거쳐 총의치 상태로 이행한다. 이와 같은 마이너스 사이클을 어딘가에서 끊는 것이 치아를 지키는 길이다.

이 장에서는 총의치에 이르는 여러 가지 문제점을 탐구하면서, 되도록 발치를 회피해 치열을 유지해 가기 위한 치료의 선택지에 대해 생각해보고자 한다.

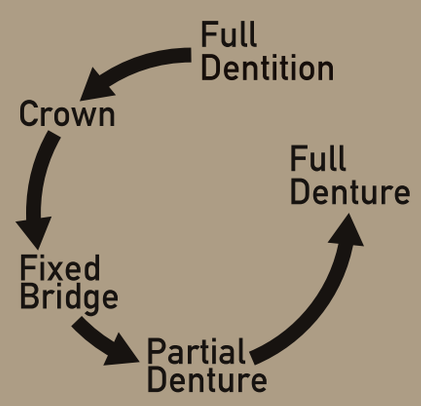

출처: Henry Takei

그림 1: Dental cycle.

하나의 스토리

Decision-Tree 1

~하악 제1대구치 우식에서 상악 전치 flare out, 그리고 무치악에 이르기까지~

상악 전치의 flare out 증례는 총의치가 되기 일보 직전의 상태로,
상악 전치의 순측경사뿐만 아니라 여러 가지 문제가 복합된 양상을 나타내
치료계획을 수립할 때 가장 고심하는 증례 중 하나이다(그림 2).
그림 3에 제시한 Decision-Tree는 상악 전치가 flare out을 일으킨 후
발치가 되고 상하악 무치악 상태에 이르는 하나의 스토리를 나타낸다.

그림 2: 상악 전치 flare out 증례.

그림 2-a

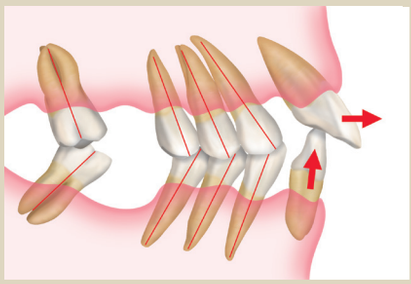

그림 2-b

상악 전치의 flare out은 하악 전치의 정출, 저위교합, 소구치의 근심경사, 대합치의 정출, 대구치의 근심경사, 중도의 치주염 등을 동반하는 복잡한 양상을 보이는 경우가 많아서 치료계획을 수립할 때 고심하는 난증례이다.

그림 3: 치료의 리스크와 선택지(Decision-Tree 1).

~하악 제1대구치 우식에서 상악 전치 flare out, 그리고 무치악에 이르기까지~

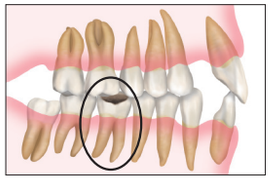

Stage 1

하악 제1대구치 우식

- MI 수복 (Stage 1A_P60)
- 인레이 수복 (Stage 1B_P64)
- 방치
- 이차우식
- 치수 보존 (Stage 1C_P69)
- 발수 (Stage1D_P73)
- 적절한 수복 · 보철
- 부적절한 수복 · 보철
- 적절한 근관치료
- 부적절한 근관치료
- 감염근관처치 (Stage1E_P80)
- 적절한 근관치료
- 부적절한 근관치료
- 부적절한 지대축조 수복 · 보철
- 적절한 수복 · 보철

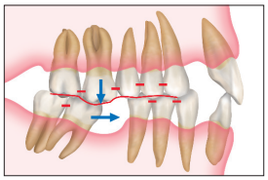

Stage 2

하악 제1대구치 발치

- 적절한 임플란트 (Stage2A_P102)
- 부적절한 임플란트
- 적절한 브리지 (Stage2B_P109)
- 부적절한 브리지
- 적절한 국소의치 (Stage2C_P120)
- 부적절한 국소의치
- 방치
- 대구치 유리단 결손
- 방치
- 하악 제2대구치의 근심경사 대합치의 정출 (Stage2D_P123)
- 적절한 임플란트 (Stage2E1_P146)
- 부적절한 임플란트
- 적절한 국소의치 (Stage2E2_P169)
- 부적절한 국소의치
- 방치
- 교정 Upright & 대합치의 정출
- 부적절한 브리지

ESSENCE

- ‘근관형태를 이해한다’ **P78**
- ‘형성의 기초지식’ **P85**
- ‘FMC 제작 순서’ **P92**

ESSENCE

- ‘하악 제1대구치 결손 브리지 제작 순서’ **P115**
- ‘하악 제1대구치 결손 접착성 브리지 형성 순서’ **P117**
- ‘Upright spring bending 순서’ **P140**
- ‘L-loop bending 순서’ **P143**
- ‘임플란트 진단용 스텐트 제작법’ **P162**
- ‘Closed tray법을 이용한 인상과 provisional restoration 제작 순서’ **P166**
- ‘Open tray법을 이용한 초정밀 인상과 최종보철물 제작’ **P168**
- ‘금속 프레임워크가 있는 의치의 제작 순서’ **P180**
- ‘Altered cast technique의 순서’ **P182**

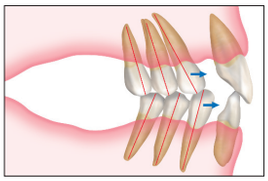

Stage 3

교합붕괴

- 소구치 근심경사
  - 교정 Upright (Stage3A_P188)
  - 방치
- 대구치 유리단 결손
  - 적절한 임플란트 (Stage3B_P193)
  - 부적절한 임플란트
  - 적절한 국소의치 (Stage3B_P193)
  - 부적절한 국소의치
  - 방치
- 저위교합
- 하악 전치 정출
- 상악 전치 flare out
  - 교합거상 (Stage3C1_P200)
  - 삭제 (Stage3C2_P205)
  - 교정 하악 전치 압하 (Stage3C3_P208)
    - 적절한 보철
    - 부적절한 보철
  - 부적절한 보철
  - 방치

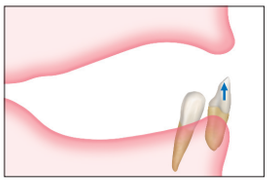

Stage 4

상악 무치악 하악 유리단 결손

- 적절한 보철 (Stage4A_P220)
- 부적절한 보철
- Flabby gum
  - 상악 전치부 골흡수
  - 하악 구치 골흡수
- 난이도가 높은 상하악 총의치 (Stage4B_P229)

ESSENCE

- ‘Basic utility arch bending 순서(하악 전치 압하를 위한 mechanics)’ **P212**

상악 전치 flare out의 원인: 무치악에 이르는 하나의 스토리

상악 전치 flare out의 원인을 거슬러 올라가 찾아보면 하악 제1대구치 결손의 방치에 다다른다. 하악 제1대구치는 우식이환율이 매우 높은 구치이기 때문에 저절로 발치에 이를 가능성이 높다(그림 4-a).

하악 제1대구치가 발치된 후의 결손상태를 방치하면 하악 제2대구치의 근심경사와 상악 제1대구치의 정출이 생겨 구치의 교합관계가 흐트러진다(그림 4-b). 구치 교합평면의 부정은 인접면 우식이나 치주염을 유발해 교합붕괴의 계기가 된다(그림 4-c). 이 상태를 계속해서 방치하거나 혹은 교합을 고려하지 않은 부적절한 브리지가 장착되면(그림 4-d~4-f), 교합성 외상으로 인해 치주염이 악화되고 대구치가 발치에 이르러 유리단 결손으로 이행한다(그림 4-g).

대구치 유리단 결손이 더욱 방치되면 치주질환의 진행과 어울려 소구치의 근심경사가 생기고, 교합붕괴는 점점 심각한 상태에 빠진다(그림 4-h). 이 상태에서 교합은 서서히 저위되므로, 하악 전치의 밀어 올리는 현상에 의해 상악 전치에 과도한 부담이 가해진다. 상악 전치에 동요가 없는 상태 다시 말해서 잔존치의 치주염이 초기~중등도여서 주위 치조골의 흡수가 그다지 진행되지 않은 상태라면 상악 전치는 하악 전치에 의한 외상력에 잘 견디지만, 치주염의 진행과 동시에 서서히 동요가 생기면 상악 전치의 flare out이 시작된다. 이때 하악 전치는 치조골과 함께 정출되는 경우가 많고, 이것이 상악 전치의 flare out을 조장한다(그림 4-i).

교합붕괴가 진행되면 상악 전치의 flare out이 심해지고 치간이개가 생기기 때문에 환자는 심미적인 문제를 호소한다. 상악 전치의 flare out으로 인한 공간치열을 방치하거나 혹은 무리한 보철치료를 시행하면 예후는 나빠져 이윽고 상악 전치의 발치가 필요해진다(그림 4-j~4-l). 이 양상은 엇갈린 교합 혹은 엇갈린 교합이 되기 일보 직전의 상태이며, 하악 전치는 정출된 모양으로 잔존하기 때문에 의치의 안정을 얻을 수 없고 clasped teeth에 jiggling force가 가해져 clasped teeth가 서서히 발치되어, 결국 상악이 먼저 총의치로 이행한다(그림 4-m, 4-n).

이 상태의 상악 총의치, 하악 국소의치에서는 하악 전치가 상악 총의치를 밀어 올리는 현상이 항상 일어나기 때문에 교합은 불안정하여 움직임이 적은 의치를 만들기 어렵다. 그렇기 때문에 치조제의 수직적인 골흡수가 더욱 진행된다(그림 4-o). 최종적으로는 하악 전치도 발치에 이르러 상하악 총의치 상태인 종말기를 맞이한다(그림 4-p).

이것이 상하 총의치에 이르는 하나의 스토리인데, 이때 상악에서는 전치의 flare out에 의한 발치와 그 후 하악 의치의 밀어 올리는 현상에 의한 의치의 동요로 인해 상악 전치부에서는 극단적인 치조골흡수가 생기고, 하악에서는 구치부 치조제의 비정상적인 수직적 골흡수를 일으키는 경우가 많아 총의치 치료가 매우 어려워진다(그림 4-p).

그러면 이 스토리에 대한 리스크 회피를 위한 치료의 선택지를 4가지 Stage로 나누어 생각해보고자 한다.

Decision-Tree 1
하악 제1대구치 우식에서 시작해 총의치로 이르는 길

Stage 1
하악 제1대구치 우식

↓

Stage 2
하악 제1대구치 발치

↓

Stage 3
교합붕괴
소구치 근심경사
대·소구치 유리단 결손
상악 전치 flare out

↓

Stage 4
상악 무치악,
하악 유리단 결손

상악 전치가 flare out 되는 하나의 과정

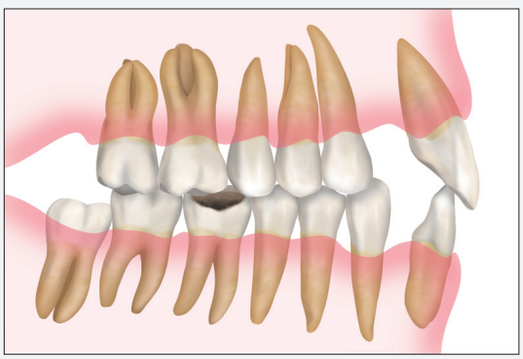

그림 4-a: Stage 1.
하악 제1대구치에 우식 발생
하악 제1대구치는 가장 먼저 맹출하는 구치이므로 우식이환율이 매우 높다. 그렇기 때문에 이른 시기에 발수되는 증례도 드물지 않다. 여기서 적절한 처치가 이루어지면 문제가 되지 않지만, 부적절한 수복·보철처치나 불충분한 biofilm 조절 등이 문제를 크게 만드는 계기가 된다.

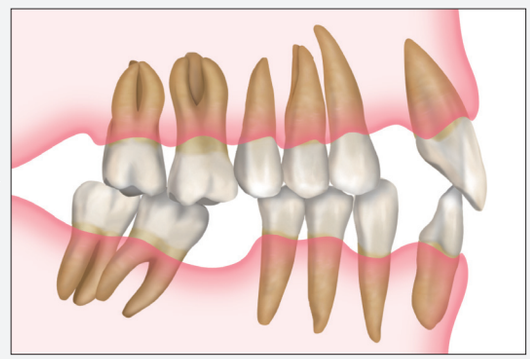

그림 4-b: Stage 2.
하악 제1대구치 상실
어떠한 원인으로 하악 제1대구치가 발치되고 만다. 발치 후 곧바로 적절한 결손 보철이 이루어지면 문제는 커지지 않지만, 결손상태를 방치해버리면 하악 제2대구치의 근심경사와 대합치인 상악 제1대구치의 정출이 생긴다. 하악 제3대구치가 하악 제2대구치의 근심경사를 조장한다. 때로는 하악 제2소구치의 원심경사가 보이는 경우도 있다.

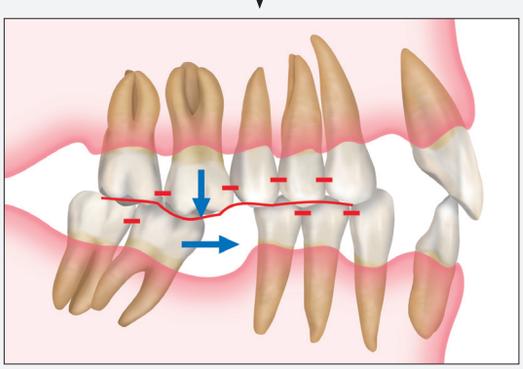

그림 4-c: Stage 2.
하악 제1대구치 결손 방치의 폐해
하악 제1대구치 결손을 방치하면 교합평면은 크게 흐트러지고 교합성 외상이 생겨 주위 치조골의 흡수를 유발한다.
또한 교합평면이 흐트러지면 contact point의 연속성이 소실되어 인접면 부위에 음식물이 끼는 원인이 되기도 한다. 이러한 원인으로 인접면 우식이 발생한다.

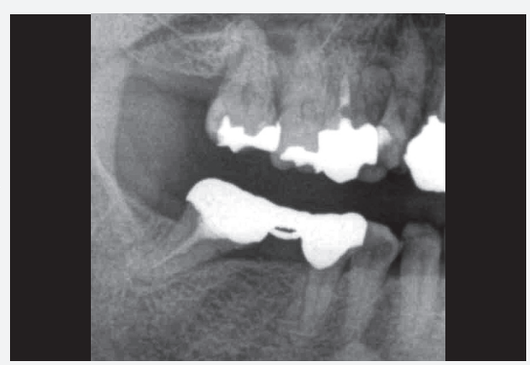

그림 4-d: Stage 2.
근심경사된 하악 제2대구치에 시행된 부적절한 보철치료
근심경사된 하악 제2대구치의 근심측은 biofilm 조절이 어렵고 치주염을 야기하기 쉬우므로 교합성 외상이 유발요인이 되어 치조골흡수가 생긴다.
그곳을 무리하게 브리지로 수복하면 유리단 결손을 일으킬 수 있다. 그때 대합치가 정출된 상태에서 교합평면을 개선하지 않고 보철치료를 시행하면 상태를 더욱 악화시킨다.

상악 전치가 flare out 되는 하나의 과정

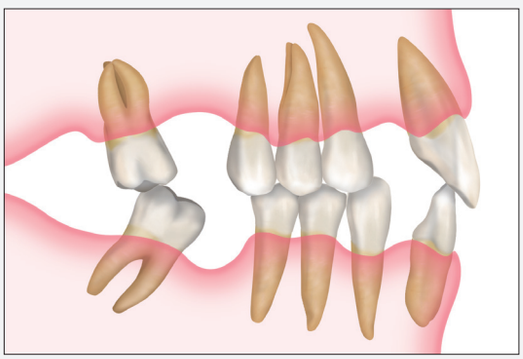

그림 4-e: Stage 2.
상악 제1대구치 상실
교합성 외상이 상태를 악화시켜 정출되었던 상악 제1대구치도 발치된다.
그러면 상악 제2대구치의 근심경사가 생긴다.

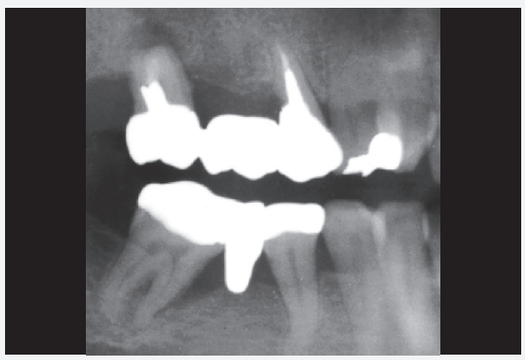

그림 4-f: Stage 2.
근심경사된 상하악 제2대구치에 시행된 부적절한 보철치료
하악의 브리지에 더해 상악에도 브리지 치료를 하면 대구치의 치축을 개선하지 않았으므로 장기적인 예후는 불량하고 최종적으로는 상하 유리단 결손이 된다. 그때 보철치료를 위해 발수치료를 선택하면 그것이 장래 치근파절 혹은 균열의 원인이 되어 병태가 한층 더 복잡해진다.

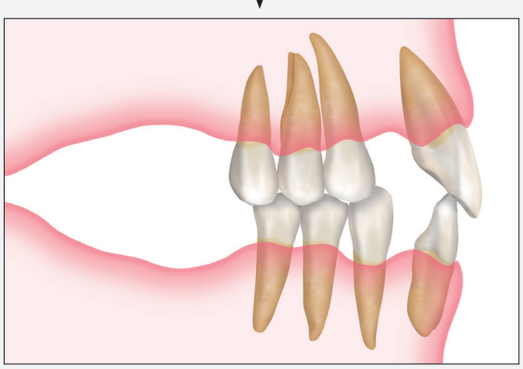

그림 4-g: Stage 3.
상하악 제2대구치 상실
제2대구치의 상태가 악화되어 발치하고 유리단 결손이 되면 소구치 부위에 과도한 교합부담이 생긴다. 여기서 국소의치나 임플란트 등의 적절한 보철치료가 이루어지면 더 이상의 교합붕괴를 저지할 수 있지만, 유리단 결손을 방치하거나 혹은 부적절한 결손 보철이 이루어지면 소구치 부위의 교합붕괴를 초래한다.

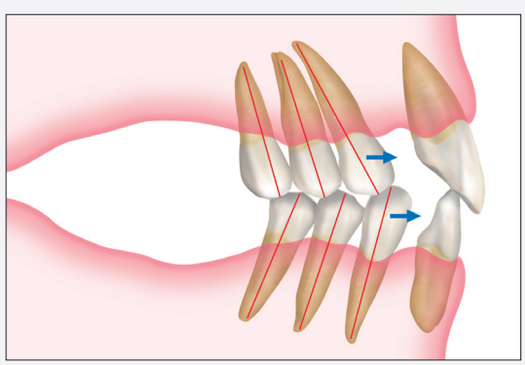

그림 4-h: Stage 3.
상하악 소구치 & 견치의 근심경사
소구치 부위에 대한 과도한 교합부담을 회피할 수 없으면 소구치와 견치는 근심으로 경사되기 시작해 교합은 서서히 저위되어 간다.

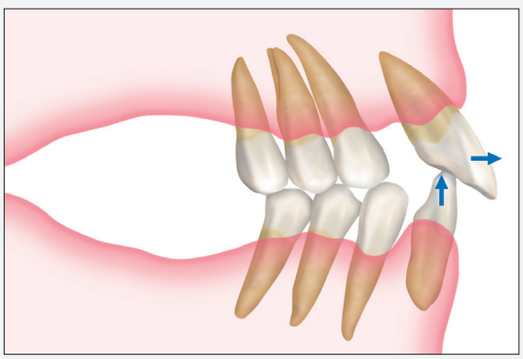

그림 4-i: Stage 3.
하악 전치의 정출과 상악 전치의 flare out
소구치 부위의 근심경사로 인한 교합저위와 동시에 하악 전치도 조금씩 정출되고 상악 전치를 밀어 올려 상악 전치의 flare out이 생긴다.

그림 4-j, k: Stage 3.
무리한 보철치료를 통한 상악 전치의 flare out 개선의 결과
상악 전치의 flare out으로 인해 생긴 치간이개를 무리한 보철치료로 개선한 결과 어쩔 수 없이 발수되고, 나아가서는 치주염의 악화와 동반해 발치에 이른다.

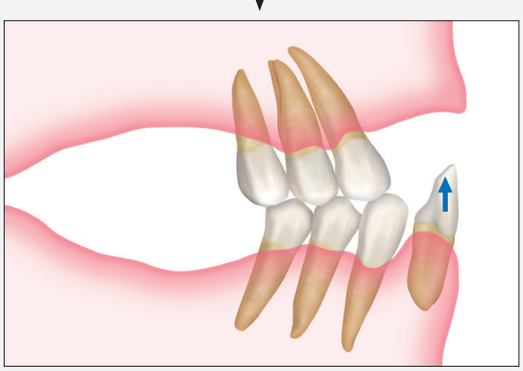

그림 4-l: Stage 4.
상악 전치 상실
하악 전치의 밀어 올리는 현상이 계속되어 상악 전치는 발치된다.

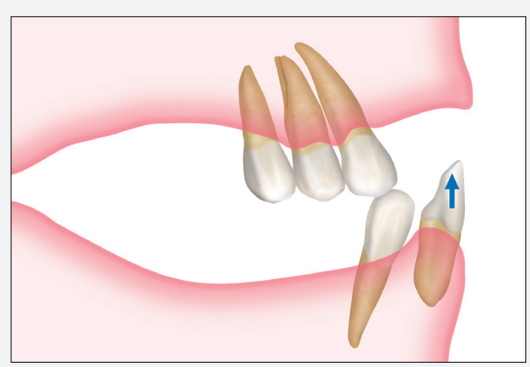

그림 4-m: Stage 4.
하악 소구치 상실
하악은 전치만 잔존하는 결손상태가 된다. 이때 치근이 긴 상악 견치와 다근치인 상악 소구치는 아직 잔존하는 경우가 많다. 엇갈린 교합이 되어 상하 국소의치는 매우 불안정한 상태가 되며, 특히 불안정한 하악 의치 때문에 하악 구치부 치조제의 흡수가 진행된다.

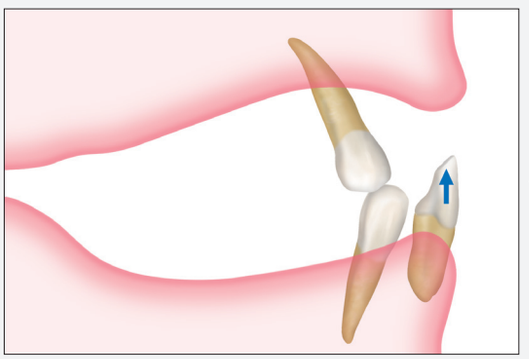

그림 4-n: Stage 4.
상악 소구치 상실
하악 소구치에 이어 상악 소구치도 발치된다. 상악 견치는 치근이 길고 두꺼워 강건하기 때문에 맨 마지막까지 잔존하는 경우가 많다.

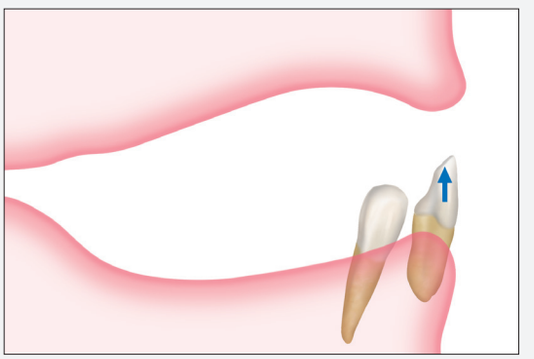

그림 4-o: Stage 4.
상악 견치 상실
강건한 상악 견치도 국소의치의 clasped teeth에 가해지는 jiggling force로 인해 발치되고 이윽고 상악은 무치악이 된다. 이때 상악 총의치 전치부에는 정출된 하악 전치에 의해 밀어 올리는 현상이 생기므로 의치가 불안정해지고 상악 전치 치조제 부위에 flabby gum이 생기는 경우가 있다.



그림 4-p: Stage 4.
하악 전치 상실
최종적으로는 하악 전치도 의치의 jiggling force로 인해 발치에 이르러 무치악이 되는데, 이와 같은 과정을 거쳐 무치악이 된 상하 치조제는 골흡수가 심해서 총의치 치료도 어려워지는 경우가 많다.