제 4 장

정모 두부계측 분석

Frontal Cephalometric Analysis

Katherine Kula, MS, DMD, MS
Ahmed Ghoneima, BDS, PhD, MSD

구외 검사나 측모 두부계측 방사선사진에서 인지되는 눈에 덜 띄는 비대칭과 횡적 부조화뿐 아니라 분명한 안면비대칭은 3D CBCT 영상(그림 4-1)이나 2D 후전방 방사선사진(그림 4-2)을 이용하여 평가되어야 한다. 거의 모든 사람들은 매력적이라고 생각되는 사람조차도 임상적 치료가 필요 없는 약간의 안면비대칭을 보인다[1,2]. 그러나 일부 비대칭은 정중선 불일치 및 대구치 비대칭 같은 부정교합과 연관되며[3](그림 4-3), 비대칭에 대한 적절한 식별이나 규명이 없다면 교정치료 결과에 타협을 만들게 된다.

이런 비대칭이나 횡적 부조화를 미리 식별해야, 특히 다학제간 치료가 필요할 때 적절한 치료 계획을 수립할 수 있다. 어떤 비대칭은 상대적으로 가벼울 수 있지만, 다른 경우는 비중이 크고 상당한 치료 계획이 필요할 수도 있다. 3D CBCT가 2D 정

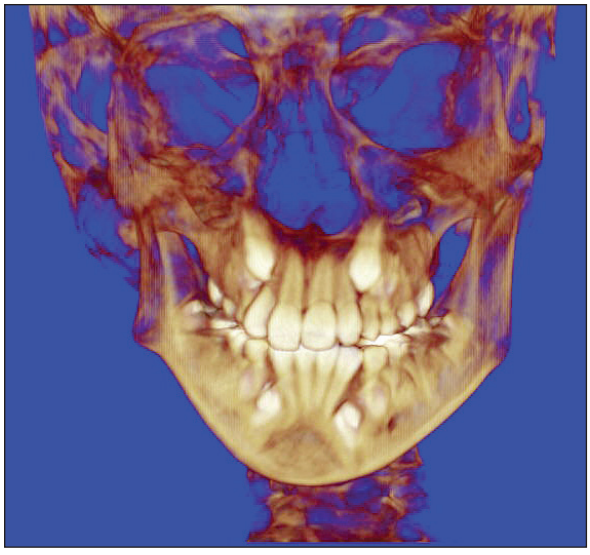

그림 4-1. 비대칭적인 두개골. 상악, 하악, 치아 요소가 있는 환자의 CBCT 영상.

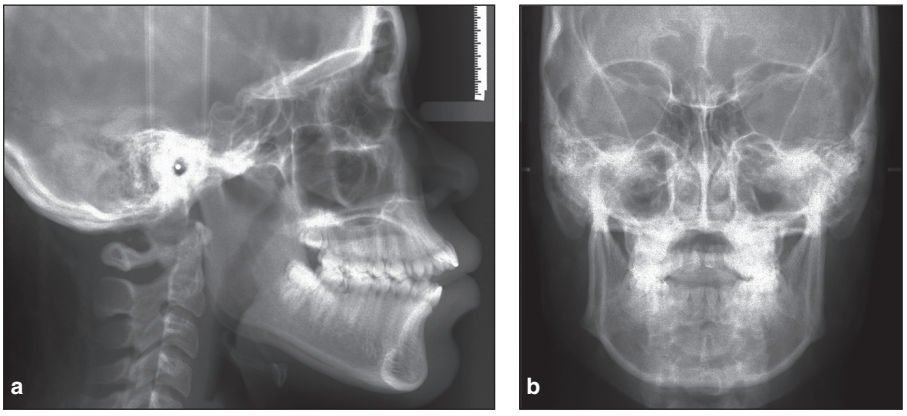

그림 4-2. 측모(a) 및 정모(b) 두부계측 방사선사진의 예시. 측모 사진에서 하악 평면의 수직적 비대칭성과 구치부의 전후방 비대칭이 보인다. 정모 사진에서 하악지 고경의 작은 수직적 비대칭성과 약한 하악각의 측방 비대칭성을 볼 수 있다.

그림 4-3. 상 · 하악 구치부의 횡적 부조화와 비대칭적인 치성 및 골격성 요소를 보인 환자의 정모 두부계측 방사선사진.

그림 4-4. 구외 및 구내 초진 검사. (a) 교합 경사의 구외 모습, (b) 경사의 구내 모습, (c) 두개 및 연조직 비대칭을 보여주는 동일 환자의 대구치를 지나는 관상단면. 재구축 3D CBCT가 그림 4-1이다.

모 두부 방사선사진보다 진단에 더욱 도움이 될 수 있는데, 이는 환자를 다양한 각도에서 관찰하여 연조직 및 경조직 비대칭, 외상의 영향, 횡적 부조화, 두개안면 기형 등을 평가할 수 있기 때문이다. 2D 방사선사진에서 겹쳐서 보기 힘든 구조물까지 CBCT slice를 이용하여 내측 구조물의 평가가 가능하다.

환자의 구외 및 구내 초진 검사(그림 4-4)를 통해 기본적인 골격성 및 치성 비대칭, 횡적 부조화, 매복치 또는 치료가 필요한 다른 문제 등을 짐작할 수 있다. 정모 방사선사진이나 CBCT를 사용하여 연조직 및 경조직의 비대칭성 존재 부위, 횡적 부조화, 매복치 위치를 확인할 수 있다(그림 4-5). 어떤 증례에서는 2D 방사선사진이 적절할 수 있으나, 또 어떤 증례들은 추가적인 정보를 위해 또는 초진 방사선사진으로 3D CBCT가 필요할 수 있다. 외상 증례에서 따라야 하는 원칙 중 하나는 내과 및 치과 병력을 취득하고, 증상을 파악하며, 중요한 발견들을 가능한 놓치지 않기 위해 적절한 방사선사진을 채득하여 체계화되고 세부적인 구외 및 구내 검사를 시행하는 것이다(그림 4-6). 적절한 예비 정보는 적당한 방사선사진 선택을 수월하게 만든다.

안면 외상의 병력을 수반하는 안면비대칭은 특히 어린이에게서 CBCT를 사용하여 검사해야 한다. 어린이에게서 나타나는 비대칭성은 성장하면서 눈에 띄기 쉬워질 수 있다. 교정의가 안면 구조물에 좀 더 집중한다 해도, 안면비대칭은 반드시 상악이나 하악의 비대칭만이 아니라 비대칭적인 두개 구조물(예: 두개골조기유합증)을 반영할 수 있다. II급 부정교합 세부구분과 관련하여 glenoid fossa의 한쪽이 다른 쪽보다 더 원심에 위치할 수 있는데, 이로 인해 비대칭적인 대구치 위치와 정중선 편위가 발생한다[4]. 횡적 부조화와 비대칭에서 치아 위치와 각도(그림 4-7)의 역할을 파악하고, 원치 않는 치료 부작용의 가

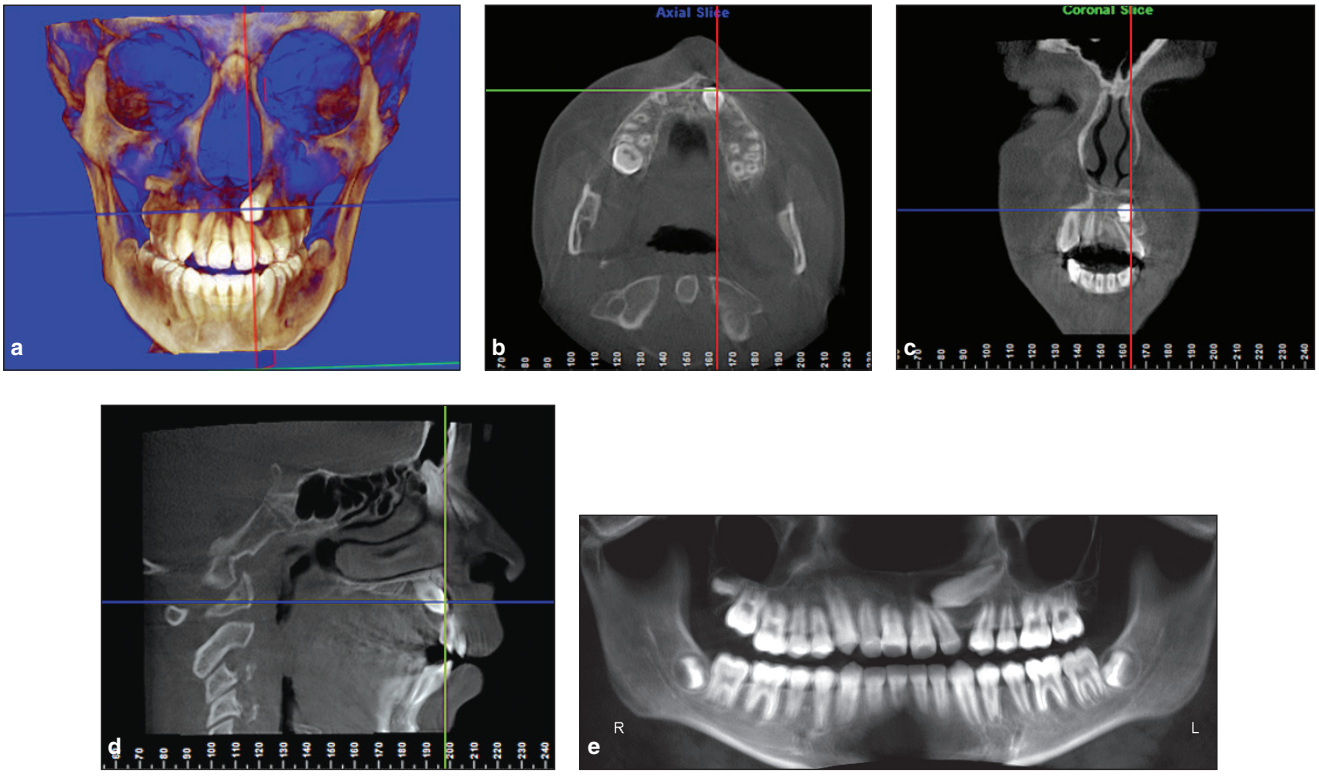

그림 4-5. (a) 매복 견치를 보여주는 3D CBCT 재구축. (b) 순측 치조판과 접촉하는 매복 견치 치관을 통과하는 축단면. (c) 측절치 치근을 향하는 매복 견치를 보여주는 관상단면. (d) 측절치 치근을 흡수할 가능성의 견치를 보여주는 시상단면. (e) 매복 견치를 가지는 환자의 재구축 CBCT 파노라마 영상.

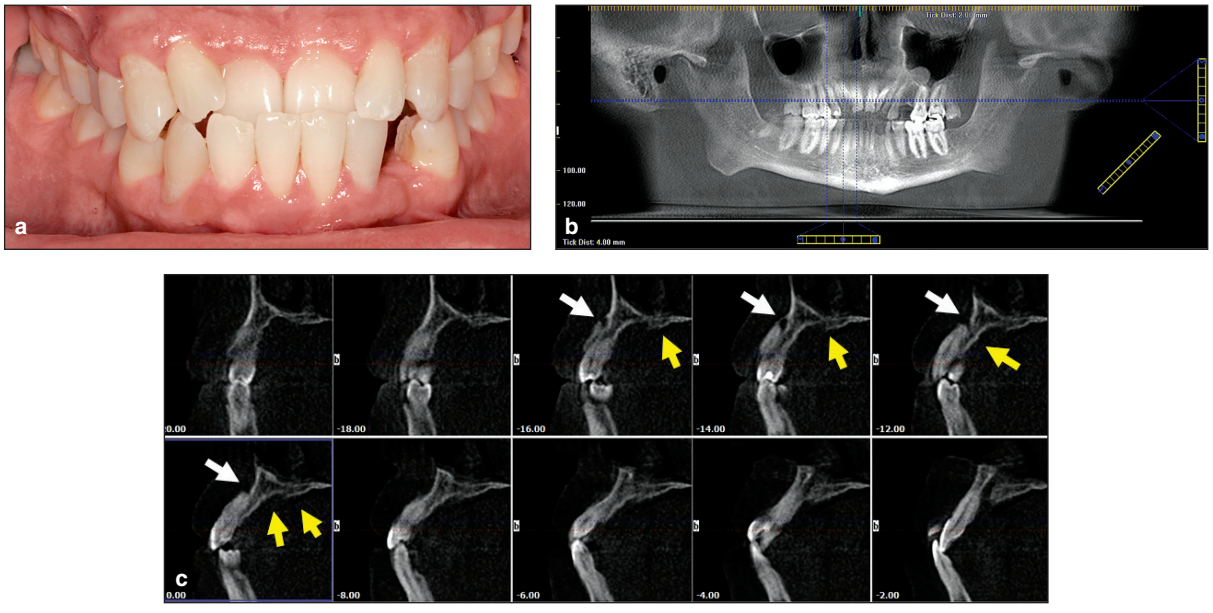

그림 4-6. 이 환자는 6개월 전의 3부위 하악 골절과 2개의 치아를 소실하는 외상으로 3개월 전에 골절과 충치에 대한 치료를 받았으나, 최근에 코를 풀면 상악 우측 측절치가 불편한 증상이 있다고 하였다. 환자의 진술에 따르면, 구강외과의가 2D 파노라마 사진만 찍었다고 한다. (a) 구내 검사 결과 우측 상악궁 견치 주변에 홍반성 조직이 있고 중절치가 후방 경사되었다. (b) CBCT 파노라마 사진에서 상악동의 염증성 반응과 2개의 치아 소실을 확인할 수 있다. (c) CBCT 시상단면에서 상악 우측 견치가 치근단 방사선투과성을 보이며 치근이 피질골판을 뚫고 나온 것을 볼 수 있고(흰색 화살표), 구개 피질판의 골절 가능성도 있다(노란색 화살표).

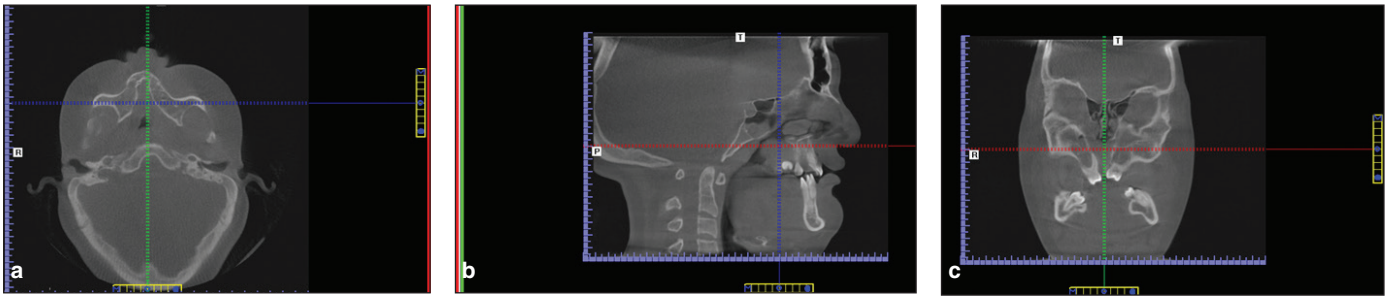

그림 4-7. 진단되지 않은 구개열을 보이는 환자의 3가지 3D CBCT 단면. (a) 기형의 두개골과 하악을 보여주는 축단면. (b) 후방 경사 및 후퇴된 절치, 커다란 전두동, 특이한 배열의 두개저를 보여주는 시상단면. (c) 붕괴된 구개 파열, 심하게 기운 하악 대구치, 후방 개교합을 보여주는 관상단면.

능성을 최소화하기 위해 과두의 크기와 형태도 평가해야 한다.

머리 위치의 표준화

측모 및 정모 분석을 위한 영상 방향 결정의 표준화는 2D 및 3D 두부계측에서 모두 중요하다. 2D와 3D에서 모두 영상 획득에 앞서 방향을 결정하는 것이 보통이다. 연구자들[5,6]은, 자연스러운 머리 위치가 프랑크푸르트 수평면이나 sella-nasion보다 변동이 적기 때문에 두부계측 취득 시 더 유용하다고 제안하였다. 그러나 이 기준 평면은 2D에서조차 모든 환자에게 적절하지 않다[5]. 3D CBCT 획득에 요구되는 긴 시간 동안 발생할 수 있는 동작 왜곡을 최소화하기 위해 대부분의 기계는 머리를 고정하기 위한 턱받침이나 다른 구조물 세트가 장착되어 있다. Kumar & Ludlow[7]는 CBCT 획득을 위해 환자의 머리 위치를 결정하는 것이 어렵다는 것을 인식하고, 인체 모형을 다양한 위치로 사용하여 CBCT를 획득한 결과, 계측치 사이에 통계적으로 현저한 차이는 없었다고 하였다. 또한 두개 내 기준 위치가 자연적인 머리 위치보다 약간 더 믿을 수 있다고 하였다.

머리 위치의 표준화가 추천되지만, 측정을 목적으로 한 CBCT의 방향 결정은 경조직 측정에서 큰 문제가 되지 않는다. 건조 두개골에서 식별된 경조직 랜드마크와 두개골의 방향을 설정하지 않은 3D CBCT 사이의 계측치에 유의미한 차이는 없었다는 연구가 있었다[8]. Cevidanes 등[9]은 CBCT를 촬영하는 동안 머리 방향을 숨긴 환자의 CBCT를 사용하였는데, 모의된(simulated) 자연스러운 머리 위치와 3개의 두개 내 머리 위치에서 채득한 측정값 모두가 허용 가능에서 높은 정도의 신뢰도를 보였다고 보고하였다. 그러나 두개 내 머리 위치로 설정된 영상에서 측정한 계측치가 모의된 자연스러운 머리 위치의 계측치보다 신뢰성이 약간 높게 나타났다.

그렇지만 최적표준(gold standard, 건조 두개골)과 두개골 3D CBCT 사이의 정모 랜드마크 식별의 차이를 실질적으로 평가한 연구는 많지 않다[10]. 기존의 두부계측에서 랜드마크 정의는 x, y 방향에 근거한다. 측모 두부계측 방사선사진에서 규정된 일부 랜드마크(예: constructed gonion)는 정모 두부계측 사진에서 정확하게 식별될 수 없고 새로운 정의가 필요하다. 3D의 모든 3차원(x, y, z)에서 랜드마크를 식별하기 위해 영상을 회전하고 자른다. 2D 영상과 유사하더라도 랜드마크 식별은 믿을 수 있고, 곡선상의 랜드마크는 다양한 방향 때문에 신뢰도가 떨어지고 양측성이라면 특히 그러하다. 방향성(oriented) 또는 비방향성(nonoriented) 환자 위치에서 획득한 3D CBCT상의 연조직 랜드마크나 측정의 신뢰도에 대한 정보에는 한계가 있다.

두 방법에서 모두 진성 비대칭을 진단하기 위해 영상의 x, y, z 방향을 표준화해야 한다(그림 4-8). 예를 들어, 사두증(plagiocephaly)의 증례에서 수직적 및 시상적으로 비대칭적인 외이도에 위치하는 ear rod로 인해 비대칭 평가가 정확하지 않게 되고, 결과적으로 치료가 잘못될 수 있다. 정중시상면 위치의 작은 차이로 상당한 비대칭을 발현시킬 수 있게 된다.

3D CBCT에서 x축, z축을 표준화하기 위해 우측 porion 및 orbitale과 좌측 orbitale를 사용하여 프랑크푸르트 수평면 방향을 결정한다(그림 4-8a). 그 후 y축에 대한 기준점으로 crista galli와 콧대를 사용하여 정중시상면을 통과하는 수직선을 그려 영상의 머리 위치를 설정한다(그림 4-8b). 일부 환자들에게서는 비대칭이 심하여 세 방향에서 모두 90°의 각도를 설정하는 것이 어려울 수도 있다는 것을 기억해야 한다.

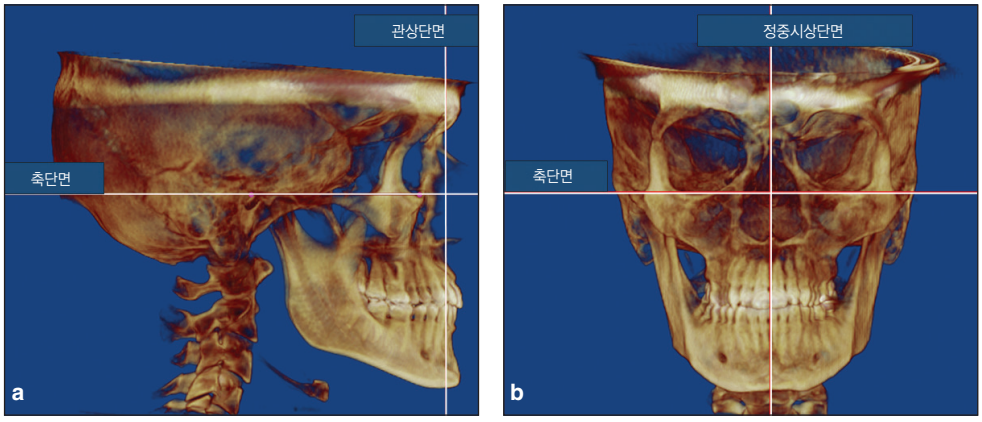

그림 4-8. 두개골 재구축의 3D CBCT. (a) 프랑크푸르트 수평면을 따라 조절. (b) 정중시상면을 따라 조절.

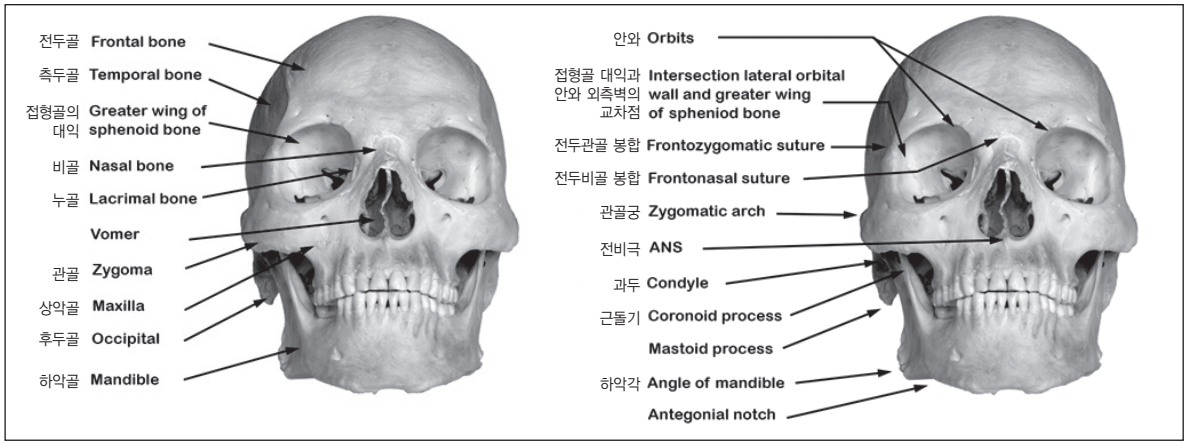

그림 4-9. 정모 두개골의 해부학적 구조.

2D 트레이싱

기존 두부계측 방사선사진

정모 방사선사진을 수동 트레이싱을 하기 전에 기존 측모 방사선사진의 수동 트레이싱에서와 같이 필요한 재료들을 준비한다. 문제점, 사진의 질, 병적 요소를 확인하기 위해 트레이싱에 앞서 필름을 시각적으로 평가하는 것이 좋다. 2D에서 종종 두개안면 복합체 전체가 정모 두부계측 방사선사진을 모호하게 만들어 랜드마크 식별이 어려워지기도 한다. 두개골의 해부학적 구조(그림 4-9)를 아는 것이 랜드마크 식별을 도와준다.

측모 방사선사진 트레이싱과 유사하게, 교정의들은 처음 트레이싱을 시작할 구조물을 서로 다르게 선택할 수 있다. 그러나 대부분은 같은 구조물을 트레이싱한다. 다음에서 전체 구조물을 트레이싱하기 위한 도입 프로토콜을 제공할 것이다. 나중에 본인이 선호하는 순서대로 트레이싱을 할 수 있을 것이다. 방사선사진 구석 3곳에 기표(예: + 또는 ×)를 그리고, 아세테이트지에도 표시하여 필요에 따라 사용할 수 있게 한다(그림 4-10).

먼저, 하악골을 포함한 두개골 외측면을 그린다. 보통 정모 트레이싱은 측두골과 두정골의 윤곽을 포함한다. 트레이싱에 mastoid process를 포함한다. Field of view(FOV) 및 머리 모양과 크기에 따라 전두골이 윤곽에 포함될 수도 있다. 두개골 양측에 상악 윤곽을 그리고, 구개 윤곽도 그린다. 하악지의 내외측 테두리와 과두 외형을 그린다. 관골궁이 겹치면 과두를 식별하기 어려울 수도 있다. 방사선 밀도가 높은 jugal process를 양측에서 식별하고 윤곽을 나타낸다. Jugal process는 관골이 후방으로 돌아가는 '모서리'이다. 이 모서리 부위의 골체는 다른 나머지 부위의 골보다 방사선불투과성이 높고 강낭콩

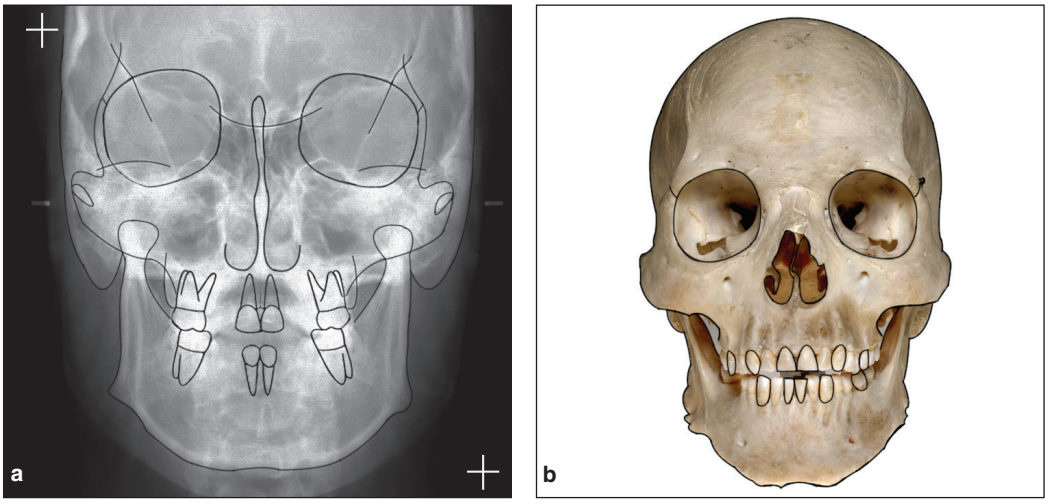

그림 4-10. 안와와 관골전두 봉합의 트레이싱. (a) 방사선사진상. (b) 건조 두개골상.

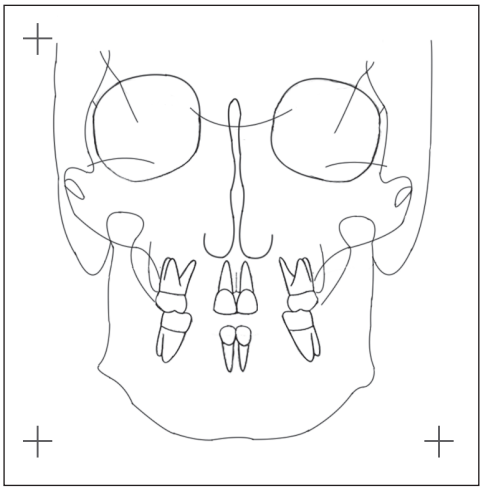

그림 4-11. 랜드마크 식별에 앞서 정모 두부계측 방사선사진의 수동 트레이싱.

과 유사한 모양으로 보인다.

안와를 식별하고 트레이싱을 한다. 안와는 상악골, 전두골, 관골에 의해 둘러싸이고, 소켓은 누골과 접형골로 되어 있다. 안와 외측의 관골전두 봉합과 외측 안와연을 지나는 접형골의 대익(greater wing)을 식별하여 트레이싱을 한다.

그 후 crista galli(사골의 일부분)와 비공, 비중격, 비갑개를 트레이싱한다. 전비극(ANS)을 식별하는데, 이것은 전방 방사선사진 채득 각도에 따라 달라지는 작은 방사선 고밀도 점이다. ANS는 측방 사진에서 코 통로의 하방저 높이에 위치하기 때문에 정모 사진에서 좌우 비공저 사이 중간에 위치할 수 있다. 상 · 하악 중절치의 치관 및 치근을 식별하여 그리고, 가능하면 견치도 트레이싱을 한다. 양 악궁에서 제1대구치의 협측 및 교합면을 트레이싱한다. 소실되거나 매복된 치아는 그리지 않는다. 모든 치아를 트레이싱할 필요는 없는데, 오히려 다른 랜드마크의 식별을 방해할 수 있기 때문이다.

마지막으로, 방사선사진에서 트레이싱지를 제거하고(그림 4-11) 랜드마크를 식별한다. 트레이싱지를 제거하여 방사선사진을 긁을 수 있는 가능성을 최소화한다.

디지털

두부계측 소프트웨어를 사용하여 기존의 방사선사진을 분석하기 위해 정모 사진을 디지털 포맷으로 전환해야 한다. 측모 사진에서와 마찬가지로 정모 사진을 스캔하여 소프트웨어의 허용 파일 확장자로 저장하고, 분석용 두부계측 소프트웨어로 파일을 전송한다. 그러나 왜곡이나 확대 오류를 제거하지 않으면, 분석이 정확하지 않게 될 것이다.

분석에 DICOM(Digital Imaging and Communications in Medicine) 파일을 이용하면 디지털 정모 방사선사진을 소프트웨어로 바로 전송할 수 있다. 3D CBCT는 하나의 방사선사진만으로도 다양한 방향에서 안면과 두개골을 분석하는 데 사용할 수 있기 때문에, 비대칭 부위를 식별하는 데 아주 큰 도움이 된다.

디지털 정모 방사선사진과 3D CBCT는 랜드마크 식별이 필요하지만, 수동 트레이싱이 필요하지는 않다. 소프트웨어 알고리즘은 화면에서 정량 분석을 제공하고, 일부 소프트웨어 프로그램은 트레이싱까지 제공한다. 일부 프로그램에서는 특정 선

표 4-1 정모 랜드마크의 약어 및 정의

랜드마크	약어	정의	#그림 4-12a 번호
Crista galli	CG	거의 편평부위(planum) 높이에서 사골사판의 위쪽으로 가장 돌출된 점[11]	1
Anterior nasal spine	ANS		2
Upper central incisors	A1	상악 중절치 절단연[12]	3
Lower central incisors	B1	하악 중절치 절단연[12]	3
Lateral nasal	Ln	정모에서 측정된 비공의 최외측점[11]	4
	NC(R & L)	비강의 가장 넓은 점(우측 및 좌측)[12]	
Lateral orbit	Lo	접형골의 대익(greater wing)과 안와 외측벽의 교차점[11]	5
Zygomaticofrontal suture	Zf	관골전두 봉합의 내측 가장자리[13]	6
	Zf(R & L)	관골전두 봉합의 내측면(우측 및 좌측)[12]	
Condylion	Cd	과두 머리의 최상방점, 내외측으로 중앙부[11]	7
Zygoma	Zyg	관골궁의 최외측점[11]	8
	Z(Za, aZ)	관골궁의 횡단면 중앙[13]	
Orbitale	Or(R & L)	골성 안와 윤곽의 최하방점(우측 및 좌측)[11]	9
Maxillare	Mx(R & L)	상악 외측벽과 상악 관골돌기(key ridge 내측에 위치) 하연에 의해 형성된 오목부의 가장 깊은 점(우측 및 좌측)[11]	10
Jugal process	Ju	관골 jugal process 최외측의 중앙점	10
	J(or Mx)	tuberosity 윤곽을 지나는 jugal process 곡선상 점	
Upper molars	UM(R & L)	상악 제1대구치 협측면에서 가장 두드러진 외측점(우측 및 좌측)[12]	11
Lower molars	LM(R & L)	하악 제1대구치 협측면에서 가장 두드러진 외측점(우측 및 좌측)[12]	12
Mastoid process		mastoid process 윤곽의 최하방점	13
Gonion	Go(R & L)	corpus와 하악지 접합부에서 하악각 외측면의 점(우측 및 좌측)[11]	14
Antegonion	Ag	trihedral eminence나 antegonial tubercle 하연에 위치한 점	15
	Ag(R & L)	antegonial notch(우측 및 좌측)[12]	
Menton	Me	mental protuberance 직하방 및 trigonium mentali 중앙의 하방 정중결합부의 하연에 위치한 점[12]	16
Midsagittal plane	H	neck of crista galli로부터 프랑크푸르트 수평면까지 그린 수직면	NM
Frankfort horizontal plane	V	양측 bony orbit(Or) 윤곽의 최하방점 사이를 연결	NM

NM: 그림에 표시되지 않음.

이나 각도를 측정하기 위해 선과 각 측정도구를 사용해야 한다. 정모 계측치를 보여주기 위해 사용되는 영상에는 영상과 겹쳐지는 선, 각, 특정 계측치가 있지만, 랜드마크 후방의 트레이싱이 꼭 필요한 것은 아니다.

랜드마크 식별과 신뢰도

2D 정모 두부계측에 사용된 랜드마크[11-13]를 표 4-1에 정의하고, 그림 4-12a에 도식화하였다. 어떤 랜드마크는 두개골 외측에서 보이지만, 다수는 정모 방사선사진에서만 유용하다(그림 4-12b). 많은 구조물이 겹쳐서 랜드마크 식별이 어렵기 때문에 측모나 정모 두부계측 방사선사진을 트레이싱하고, 랜드마크를 식별하기 위해 두개골의 해부학적 구조를 아는 것이 좋다.

두부계측이 시작된 이래 많은 필자들마다 여러 가지 랜드마크에 대한 정의가 다양하며, 특히 정모 랜드마크를 정의하기 어렵다. 예를 들어, menton의 정의는 하악 정중결합부의 최하방점이고 측모 방사선사진에서 사용된다. 정모 사진으로부터의 계측치를 보고한 많은 아틀라스에서는 이 랜드마크가 사용되지 않았는데, 아마도 턱 전방 부분의 윤곽이 다양하기 때문일 것이다.

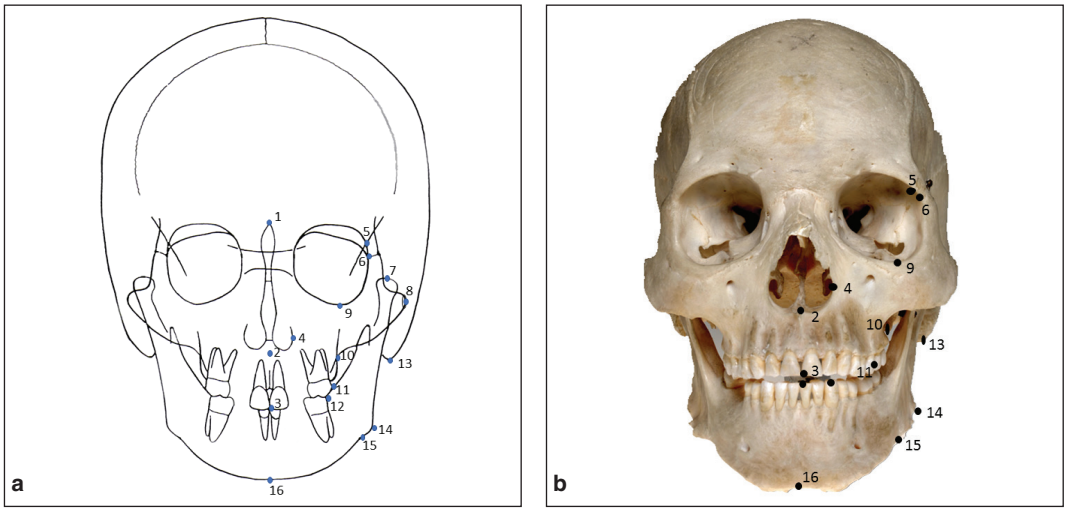

그림 4-12. 정모 랜드마크. (a) 정모 방사선사진. (b) 건조 두개골(외측 랜드마크만 표시 가능).

정중앙 및 양측성 랜드마크가 주로 사용되고, 일부는 측모 두부계측과 이름이 동일하다. 그러나 측모 및 정모 두부계측 방사선사진[14] 사이에 모양 차이 및 왜곡이 발생하며, 이것은 신뢰도와 랜드마크의 정의에도 영향을 미친다. 예를 들어, 2D 측모 두부계측에서 constructed gonion의 정의는 하악지 후연의 접선과 하악 하연에 의해 형성되는 각을 이등분하는 것이다. 정모 방사선사진에서 gonion은 하악각에서 하악지 윤곽의 외측하방점이다. 하악지의 후연은 정모 방사선사진에서 볼 수 없고 외측연만 볼 수 있다. Gonion이 측모 방사선사진에서 정모 방사선사진으로 옮겨지면, 랜드마크 식별 범위가 최적표준과 비교하여 거의 3cm에 달한다. 이러한 변이는 평가자와 두부계측 방사선사진에 따라 다르다. Legrell 등[14]은, 2D 측모 방사선사진의 영상 확대는 매우 큰 문제이며, 이 때문에 금속 표식으로 양측을 구별하지 않는다면 능숙한 영상전문의조차도 좌우 gonion을 식별할 수 없다고 하였다.

정모 두부계측에 사용되는 또 다른 랜드마크인 antegonion 또한 매우 많은 변이를 보인다고 보고되었다[15,16]. 그 변동성이 매우 크기 때문에 Legrell 등[14]은 antegonion이 안면 고경의 랜드마크로서 근거가 없고 좌우 계측치의 3cm 차이는 식별 오류일 수 있다고 하였다.

어떤 연구는 2D 정모 두부계측 방사선사진에서 랜드마크 식별의 신뢰도가 측모 두부 방사선사진보다 낮다고 보고하였다. El-Mangoury 등[15]과 Major 등[16]은 정모 방사선사진의 수많은 랜드마크에 대한 신뢰도에 상당한 범위가 존재한다고 하였다. Major 등[16]은 안면의 대칭이 잘 이루어진 실제 환자들과 다수의 두개골의 두부계측 방사선사진을 x축 및 y축에서 비교 분석하였다. 동일 연구자 내 변동성이 상당했지만, 단지 세 가지 양측성 측정값에 대해서만 양 축에서 의미가 있었고, 이 중에 2개(즉 관골전두 봉합 및 상악 견치의 교두정)만 임상적으로 관련 있는 것으로 여겨졌다. 그러나 crista galli 중앙부와 비중격 중앙점 같은 정중 구조물 측정값에 대한 동일 연구자 내 변동성은 x축보다 y축에서 현저하게 컸다. 랜드마크에 따라 두 축의 다양한 랜드마크에 대한 연구자 간 변동성이 동일 연구자 내 변동성보다 현저하게 크게 나타났다. 또한 두개골 두부계측 방사선사진과 비교했을 때 환자 방사선사진의 일부 랜드마크 식별의 변동성도 상당했다. 두개골과 환자의 랜드마크 간 차이는 겹쳐진 연조직과 골조직이나 환자의 방향에 의해 초래될 수 있다. 어떤 경우에는 문제가 랜드마크의 정의에 있을 수도 있다. 예를 들어, 관골전두 봉합의 정의는 넓은 봉합선의 어느 부위가 랜드마크인지 알려주지 않는다.

Major 등[16]은 x와 y 변동성의 크기에 근거하여 랜드마크를 선택해야 한다고 제안한다. 예를 들어, x 변동성이 큰 랜드마크는 폭경 측정용으로 사용되지 말아야 한다. 그들은 변동성이 1.5mm를 초과하는 랜드마크는 사용을 자제하고, 2.5mm를 초과하는 랜드마크는 사용하지 말아야 한다고 하였다.

Kim 등[17]은 CBCT를 정렬하고, 이로부터 정모 두부계측 방사선사진을 추출하는 방법을 실험하였다. CBCT를 다양한 두부계측 소프트웨어를 사용한 후전방 두부계측 방사선사진과 유

사하게 방향을 설정했을 때, 거의 모든 계측치가 하나의 소프트웨어를 사용한 2D 후전방 사진과 비교하여 큰 차이를 보이지 않았다. 계측치에 상당한 차이를 보이는 랜드마크에는 basion이 있는데, 정모 두부계측 방사선사진에서는 찾기가 어렵다.

Bajaj 등[12]은 같은 환자의 기존 2D 정모 두부계측 방사선사진과 3D spiral CT에의 랜드마크 식별에 대한 동일 연구자 내 신뢰도를 평가하였는데, 수많은 랜드마크가 spiral CT에서 더 높은 신뢰도를 보였으나 항상 동일한 랜드마크가 양측성으로 그러한 것은 아니었다.

Van Vlijmen 등[18]은 3D 트레이싱이 종단 연구에는 적합하지 않고, 2D 선과 3D 평면 사이에는 임상적으로 유의미한 차이가 존재하기 때문에 2D 기록만이 원칙적으로 사용 가능하다고 지적하였다. 그들은 3D 성장 표준이 사용 가능하게 되지 않을 것이라고 예견하였다.

Solem 등[19]은 성장하는 어린이의 3D CBCT를 중첩하여 나이에 따른 하악 구조물의 변화를 결정하였다. 그들은 3D CBCT에서 하악을 분할하기 위해 edge-finding algorithm을 사용하여 과두 및 하악 경계를 찾아냈다. 3D에서 하악 정중결합부에서 복셀-기반 정합(voxel-based registration)을 따라 하악의 측면을 이등분하였다. 시간에 따른 변화를 비교하기 위해 하악 절반마다 2,000개 이상의 점을 사용하였다. 하악의 표면이나 구조물은 시간 경과에 대해 안정적이지 않기 때문에, 해부학적 랜드마크보다는 Björk에 의해 사용된 것과 유사한 금속 임플란트가 성장 연구에 더 좋은 기준이 된다고 제안하였다.

2D 측정

대칭

대칭은 수직 또는 수평 대칭처럼 쉽게 평가된다. 양쪽 방법에서 모두 머리 위치를 표준화하고, crista galli로부터 ANS를 걸쳐 턱의 중앙(즉 menton)을 지나는 정중선을 그린다(그림 4-13). 대칭성이 적절한 환자에게서 정중선은 직선이고 방사선사진의 아래쪽 가장자리에 수직이어야 한다. 이와 더불어 상 · 하악 치아의 중앙선이 그 선상에 있어야 한다. 정중선이 두 치열이나 턱의 중앙선을 통과하지 않으면 그 이유를 밝혀야 한다. 예를 들어, 한쪽 유견치가 조기 탈락하고 영구 절치가 맹출하면서 하악 중앙선이 이동하여 발생하는 하악 전치의 총생으로 비대칭이 발생할 수도 있다. 외상, 충치, 치주 질환으로 절치가 소실되고, 이로 인해 비대칭이 일어날 수도 있다. 각 악궁의 치아 무형성 또한 치아 비대칭을 유발할 수 있다. 골격성 비대칭 증상이 없는 증례에서는 치아가 문제이고, 특히 어린 환자에게서 다른 문제의 존재 유무에 따라 상대적으로 개선하기 쉬울 것이다.

대조적으로 하악 중앙선이 비대칭이고 좌우 교합선과 gonial line의 거리가 같지 않으면, 하악 변위가 일어나는 치아 간섭이 있을 수도 있다. 하악 변위의 또 다른 원인은 상악과 하악 폭경 사이의 골격성 부조화를 들 수 있다. 어떠한 경우라도 어린 환자에게서는 상당한 양의 영구적인 비대칭과 근육 불균형을 최소화하기 위해 가능한 한 빨리 수정되어야 한다.

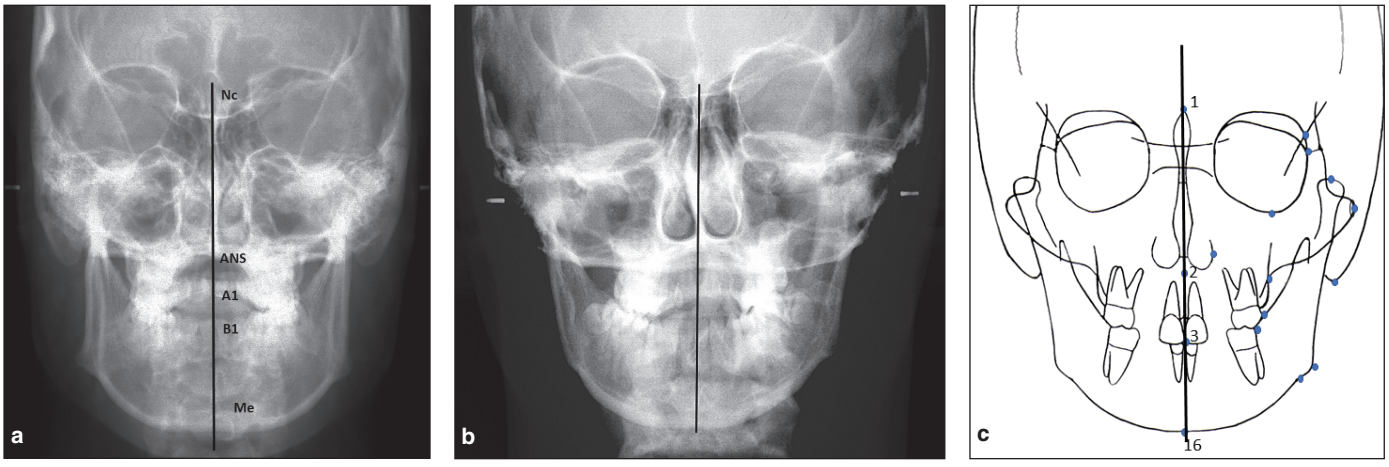

그림 4-13. 트레이싱에서만이 아니라 비대칭의 다른 각도를 가지는 환자의 정모 두부계측 방사선사진에서 neck of crista galli부터 ANS를 통과하는 정중시상면. (a) 약간의 비대칭을 보이는 환자에게서 정중선은 상악 및 하악 정중선(A1과 B1)과 턱[menton(Me)]을 교차한다. (b) 더 큰 비대칭을 가진 환자에게서 정중선이 코의 비대칭, 하악 중앙선 편위, 턱의 비대칭, 좌우 gonial angle의 분명한 차이를 보여준다. (c) 기존 트레이싱에 그려진 선.

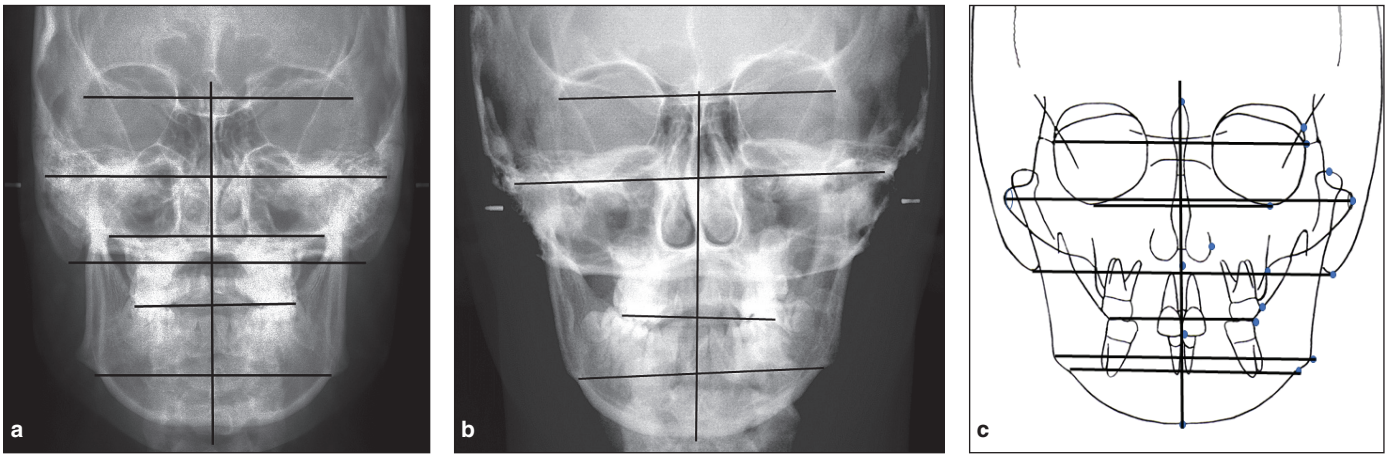

그림 4-14. 다양한 양측성 랜드마크를 연결한 수평면이 그려진 정모 두부계측 방사선사진. 대부분 선의 끝 사이에 거리가 같아 거의 수직 대칭을 보여주고(a), 고르지 못한 거리는 분명한 비대칭을 보여준다(b). (c)기존의 트레이싱에 그려진 평면이 상대적인 대칭을 보여준다.

철저한 정모분석은 구내 검사에 도움이 된다. 그러나 비대칭적인 glenoid fossa로 턱의 중앙선이 한쪽으로 밀릴 수 있다. 이런 상황은 초진 CBCT에서 가장 잘 관찰되는데, 이것으로 방사선사진 촬영 횟수를 줄일 수 있다. 이와 같이 초진 검사에서 비대칭을 발견하면, 일련의 2D 방사선사진들—즉 측모 두부계측, 파노라마, 정모 두부계측, 그리고 submental vertex 방사선사진—보다는 CBCT를 처방해야 한다. 이런 추가적인 방사선사진은 한 번의 3D CBCT보다 비싸고, 환자를 더 많은 양의 방사선에 노출시키게 된다.

수직적 비대칭

수직적 대칭을 결정하기 위해 안와 교차점에서 좌우 전두비 봉합, 좌우 안와의 바닥, 좌우 jugal process의 중앙, 좌우 mastoid process의 바닥 같은 양측성 랜드마크를 연결하는 일련의 수평선을 그린다(그림 4-14). 그 후 상악 및 하악 좌우측 제1대구치 사이의 교합 접촉점을 연결하는 수평선을 그린다. 이 선으로 교합에 영향을 미치는 교합 경사의 존재를 알 수 있다. 우측 antegonial notch(또는 gonial angle)와 좌측 antegonial notch(또는 gonial angle)를 연결하는 선을 그린다. 이 선으로 하악 비대칭을 식별할 수 있다.

대칭적 안면의 모든 수평선은 정중선에 수직이어야 한다. 다시 말해서 각 선의 좌우 양쪽 끝이 위아래 선과 같은 거리에 있어야 한다. 시각적 관찰로 대칭성을 판단하는 것이 종종 적절하지만, 수술이 필요한 증례에서는 골 수정량을 결정하기 위해 측정값이 필요하다. 이런 경우에 비대칭을 수량화하기 위해 양측성 랜드마크 각각에서 정중선까지 수직선을 긋고 양 랜드마크와 정중선 사이의 차이를 측정한다(그림 4-15). 비대칭을 측정하는 또 다른 방법은 이 장의 뒤쪽에서 설명하는 교합평면 경사에 대한 측정과 유사하게, 각 랜드마크에서 기준 평면[예를 들어, 관골전두 봉합(Zf) 또는 V 평면(FH 평면)]까지 수직선을 그리는 것이다. 그러나 기준 평면도 비대칭일 수 있다.

약간의 차이는, 특히 성장이 완료된 환자에게는 일반적으로 허용 가능하지만, 성장하는 어린 환자의 비대칭은 성장과 함께 더 악화될 수 있으므로 가능한 한 빨리 평가되고 치료되어야 한다. 선 사이에 존재하는 뚜렷한 차이가 문제 부위를 가리키는 것일 수 있지만, 두개골 영역 내 좌우 길이에 차이가 있다면 안면에서 보이는 비대칭성의 근본적인 원인이 아마도 두개골 형성에 있을 수 있음을 의미한다. 교정치료 단독으로 안면비대칭을 수정하지 못할 수도 있다. 사실, 부적절하게 사용된 역학은 비대칭을 악화시킬 수 있다.

수평적 대칭

정중선부터 양측성 랜드마크의 각 세트까지 연장된 선의 길이를 측정하여 수평적 대칭성을 평가한다(그림 4-15). 완벽한 대칭은 각 선의 우측과 좌측이 모든 점에서 같아야 하지만, 완벽한 대칭을 가진 사람은 거의 없다[1,2]. 수용 가능한 대칭은 평균 계측치로 고려하는 것이 가장 좋다.

고찰

수평 대칭의 평가를 통해 교정의는 안면비대칭과 부정교합의