

제 2 장

심미적인 수복물을 위한 올바른 과정 - 치료 목표

환

자로 하여금 그의 미소를 다시 찾게 하고 자연치와 구별될 수 없는 수복물을 만드는 것이 심미치과의 목표이다. 이 단원에서는 이 목표에 도달하기 위한 최고의 해결책을 찾을 수 있는 여러 가지 방법에 대해서 설명하고자 한다. 그림 2-1~18은 치료 전후의 안모 사진으로 심미적으로 우수한 수복물의 중요성과 그 효과에 대해서 설명을 가능하게 한다. 모든 사람이 ‘한 장의 사진이 천 마디의 말보다 가치가 있다’라는 것에 대해서 동의할 것이다. 따라서 저자는 독자들로 하여금 이 사진들을 자세히 관찰할 것을 바라며 이 변화와 안모의 향상에 대해서 깨닫기를 바란다. 수복물에 관한 자세한 사항은 본 저서의 본문에 자세히 언급되어 있다.

그림 2-19~25는 미세한 부분에서의 자세한 분석을 포함하는 전체적인 면을 나타내고 있다. 이를 위해서 전체 안면 사진이 아닌 구강 부분을 확대한 사진을 선택하였다. 그림 2-19는 #12~22를 e,max Ceram veneer로

수복한 모습이다. 이를 통해서 수복물이 형태, 색 및 표면 구조에서 여러 디자인의 원칙에 어떻게 어우러지는가를 잘 이해할 수 있다.

그림 2-20의 흑백 사진은 그림 2-19의 수복물의 확대 사진을 보여준다. 인접치와 어울리는 명도와 심미적인 조화가 분명하다.

완벽하게 균일한 표면과 아름다운 동역학이 흠집 없는 그림을 완성한다. 그림 2-21은 같은 확대상의 칼라 사진이다. 축성, mamelon, 그리고 증가된 반투명도와 같은 절단부의 세세한 모습을 그림 2-22에서 볼 수 있다. 그림 2-23의 수복물의 치경부 모습은 건강한 치은과 red esthetics의 효과를 강조하고 있다.

우리가 수복한 #12~22와 자연치인 견치와 차이가 존재하지 않음을 알 수 있다. 그림 2-24는 구강 내에서 수복물이 조화로운 모습을 나타냄을 알 수 있다. 심미적인 요소를 올바르게 해석했기 때문에 구순과 수복된 veneer 간에 완벽한 조화를 이루는 것을 볼 수 있다.



그림 2-1. 환자의 치료 전 사진.



그림 2-2, 3. 치료 후 사진: 심미적인 개선이 이루어졌다. 환자는 젊어 보이고 전체적으로 보다 생동감이 있어 보인다(전악 수복).




그림 2-4. 환자의 치료 전 사진.



그림 2-5. 치료 후 사진: 심미적인 개선. 환자는 젊어 보이고 적절한 비율과 대칭으로 전체적으로 보다 생동감이 있어 보인다(veneer).

그림 2-6. 치료 전 사진: 불량한 중심선과 심미 상태.



그림 2-7. 치료 후 사진: 회복된 전체적인 구강의 조화(전악 수복).



그림 2-8. 측절치의 선천성 결여.



그림 2-9. 임시 수복물 장착 모습.



그림 2-10. 치료 후의 모습: 회복된 구강의 조화 (veneer).

그림 2-11. 치료 전의 환자 모습: 심한 변색.
그림 2-12. 치료 후의 모습: 자연적인 생동감(veneer).





그림 2-13. 좁은 구각과 치간 이격.

그림 2-14. 치료 후: 완전한 조화와 균형(veneer).



그림 2-15. 흡잡을 데 없는 모습, 치과의 예술과 과학의 협력 관계(sym-biosis).

그림 2-16. 미소의 마술.



그림 2-17. 환자의 치료 전 모습.

그림 2-18. 전악 수복을 시행한 이후의 모습.

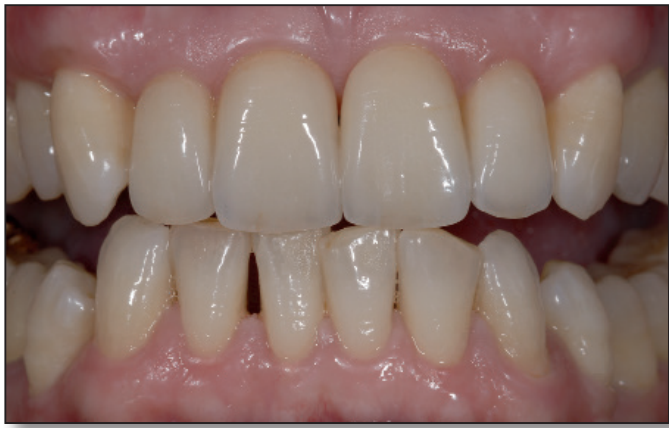

그림 2-19. 치아의 형태. 객관적 및 주관적 요소의 조화.

그림 2-20, 21. 색의 모습.

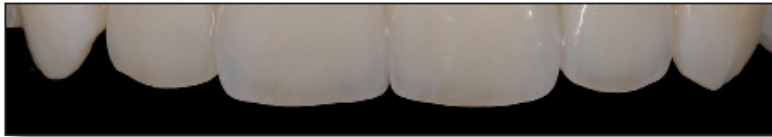
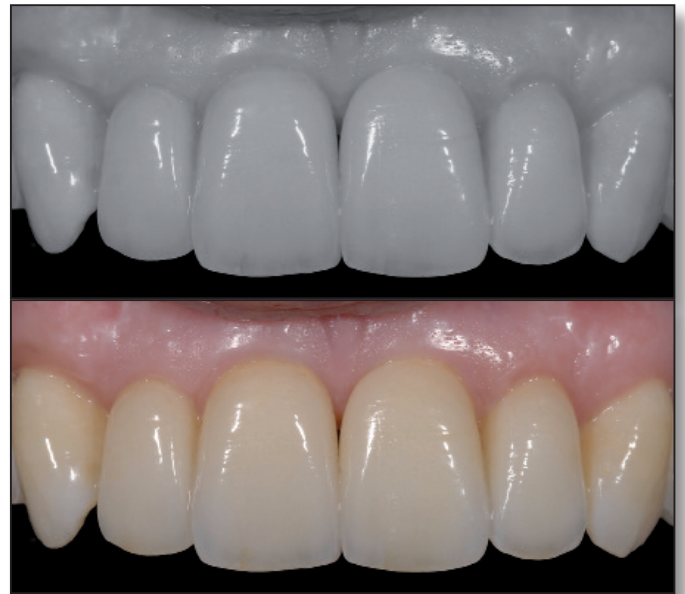
그림 2-22. 절단부의 미세 모습.

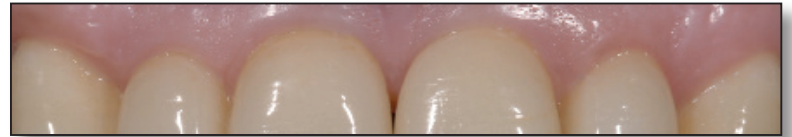

그림 2-23. Margin의 미세 모습.

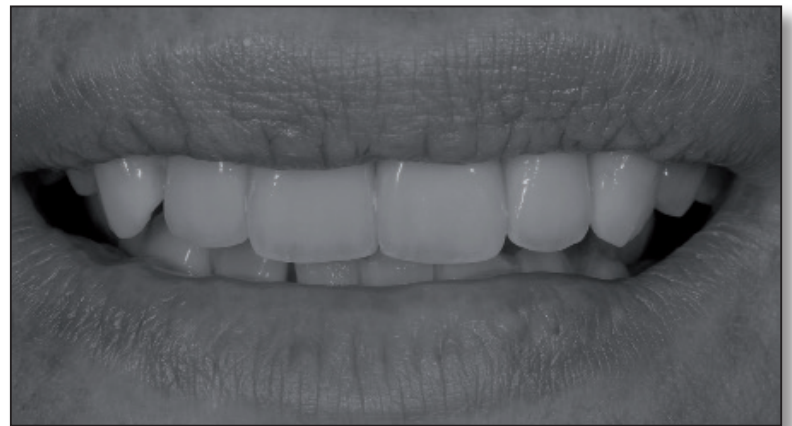
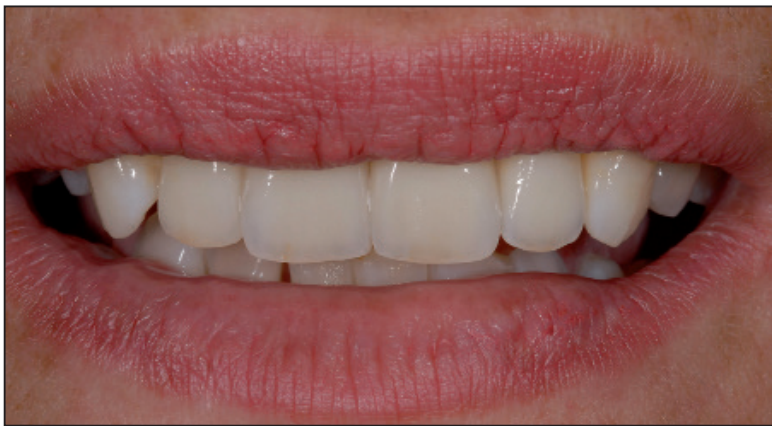
그림 2-24, 25. 열정을 통해서 얻어진 완벽한 구강 조화.

수복물의 절단과 하순과의 적절한 공간은 수복물 자체의 일관성뿐만 아니라 수복물이 구강과 안면과 얼마나 잘 조화를 이루고 있는가를 나타낸다. 같은 부위의 흑백 사진(그림 2-25)은 수복물이 주변에 용화되는가를 나타낸다. 이러한 사진들은 여러 가지의 관찰법과 그 의미를 구체화시킨다.

자연을 복제하는 예술. 미세한 것에 주의를 기울임

자연 치아와 그들의 치근을 복제하는 것이 이 단원의 목표이다. 이것은 치의학의 예술적인 부분이고 ceramist에게는 자신의 기술을 시험할 수 있는 완벽한 기회이다. 또한 우리는 모든 치과 종사자들이 품고 있는 중대한 질문에 대답해야 한다: 어떻게 하면 우리가 자연을 잘 이해하고 그것을 올바르게 해석할 수 있는가? Template, 모형 혹은 삭제 없이 기억에 의해서 자연스럽게 보이는 3차원적인 도재 치아를 제작한다. 그러한 수복물은 형태, 색 및 여러 축성법을 시험하고 자연을 가급적 정확하게 복제하는 데 이상적이다. 치아의 단면은 자연치를 어떻게 복제할 것인가에 대한 본보기를 보여준다. 그림 2-26~56은 여러 각도에서 관찰한 자연치 복제물이다. 기억할 것: 치아는 단순히 순면만으로 구성되어 있지 않다. 치아라는 것은 3차원적인 것이기 때문에 각 면은 동일하게 중요하다. 섬세함에 대한 주의, 정확성 그리고 우리의 작업에 대한 열정이 자연에 근접한 3차원적인 복제를 가능하게 한다.

자연 치아와 그들의 치근을 복제하는 것이 이 단원의 목표이다. 이것은 치의학의 예술적인 부분이고 ceramist에게는 자신의 기술을 시험할 수 있는 완벽한 기회이다. 또한 우리는 모든 치과 종사자들이 품고 있는 중대한 질문에 대답해야 한다: 어떻게 하면 우리가 자연을 잘 이해하고 그것을 올바르게 해석할 수 있는가? Template, 모형 혹은 삭제 없이 기억에 의해서 자연스럽게 보이는 3차원적인 도재 치아를 제작한다. 그러한 수복물은 형태, 색 및 여러 축성법을 시험하고 자연을 가급적 정확하게 복제하는 데 이상적이다. 치아의 단면은 자연치를 어떻게 복제할 것인가에 대한 본보기를 보여준다. 그림 2-26~56은 여러 각도에서 관찰한 자연치 복제물이다. 기억할 것: 치아는 단순히 순면만으로 구성되어 있지 않다. 치아라는 것은 3차원적인 것이기 때문에 각 면은 동일하게 중요하다. 섬세함에 대한 주의, 정확성 그리고 우리의 작업에 대한 열정이 자연에 근접한 3차원적인 복제를 가능하게 한다.

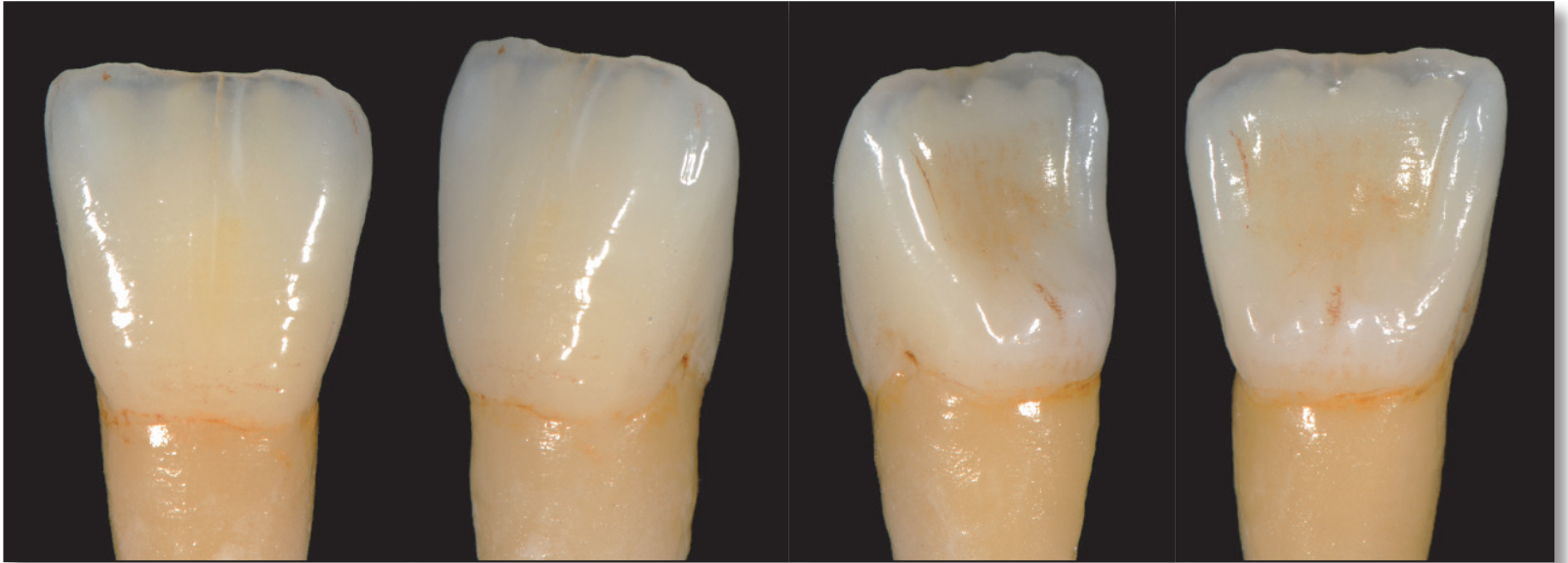


그림 2-26~56. 자연치아를 치근까지 복제한 모습. 꿈을 지닌 치과기공사에게 완벽한 훈련.

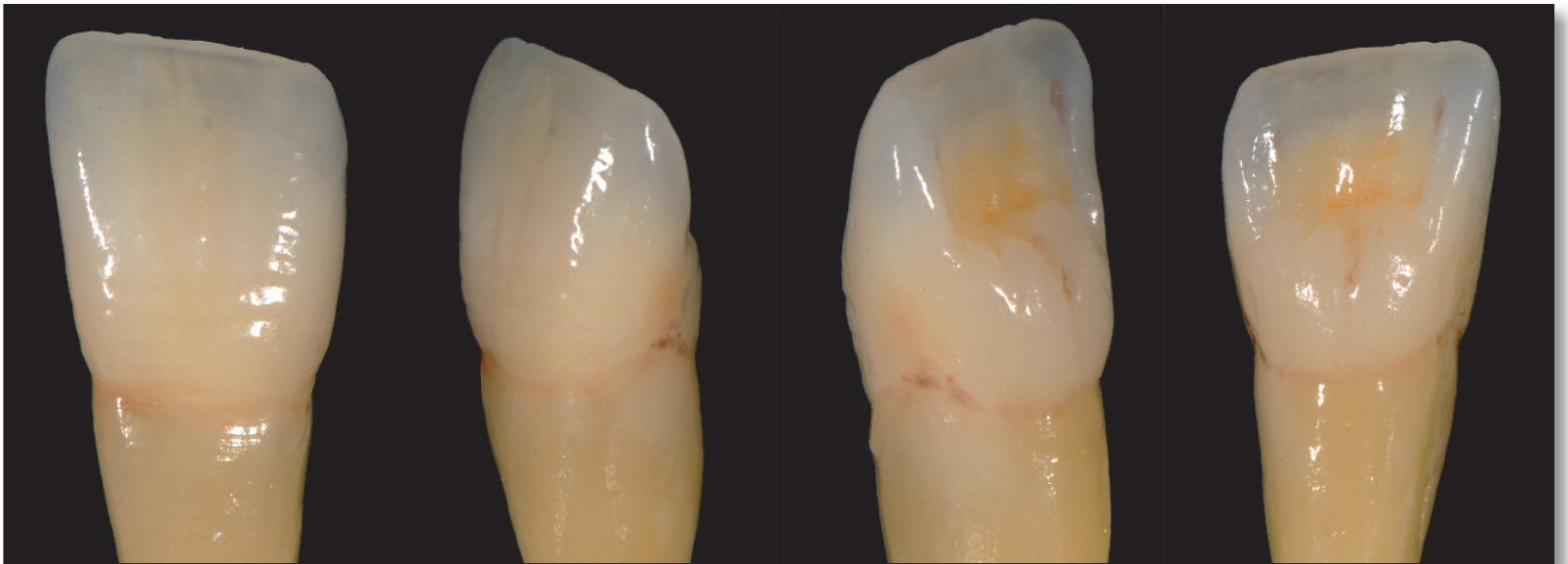


그림 2-30~33

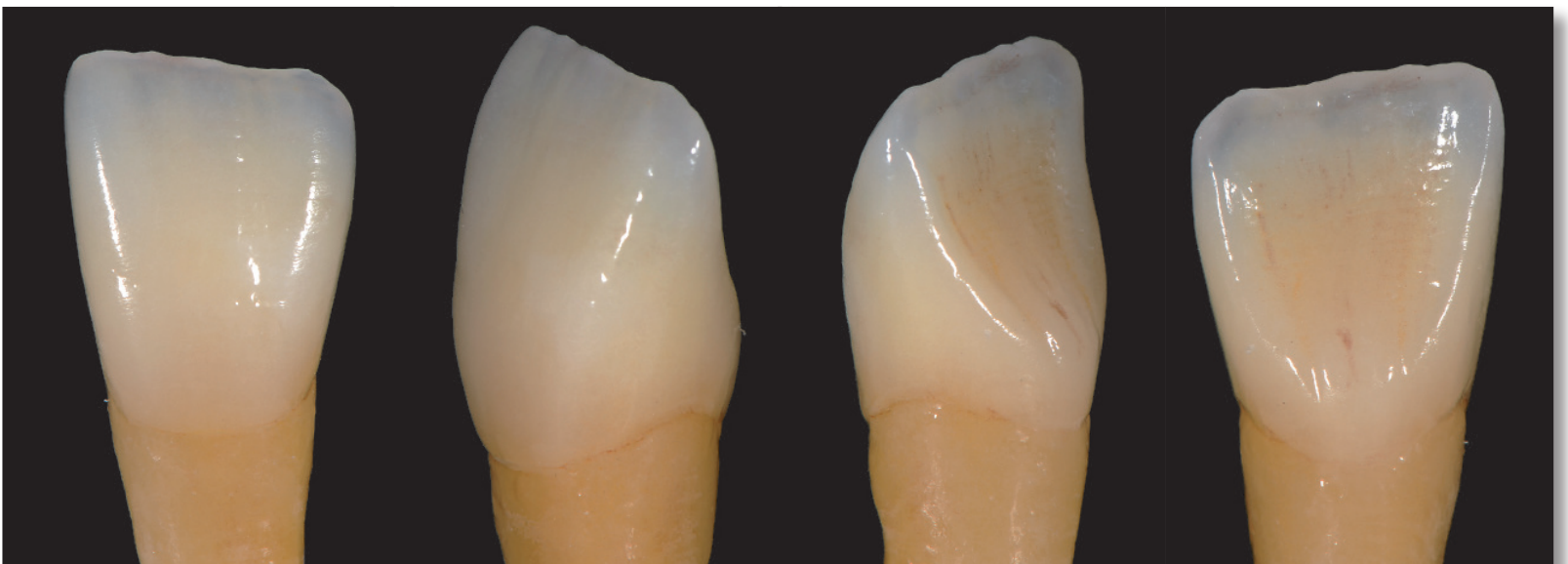


그림 2-34~37

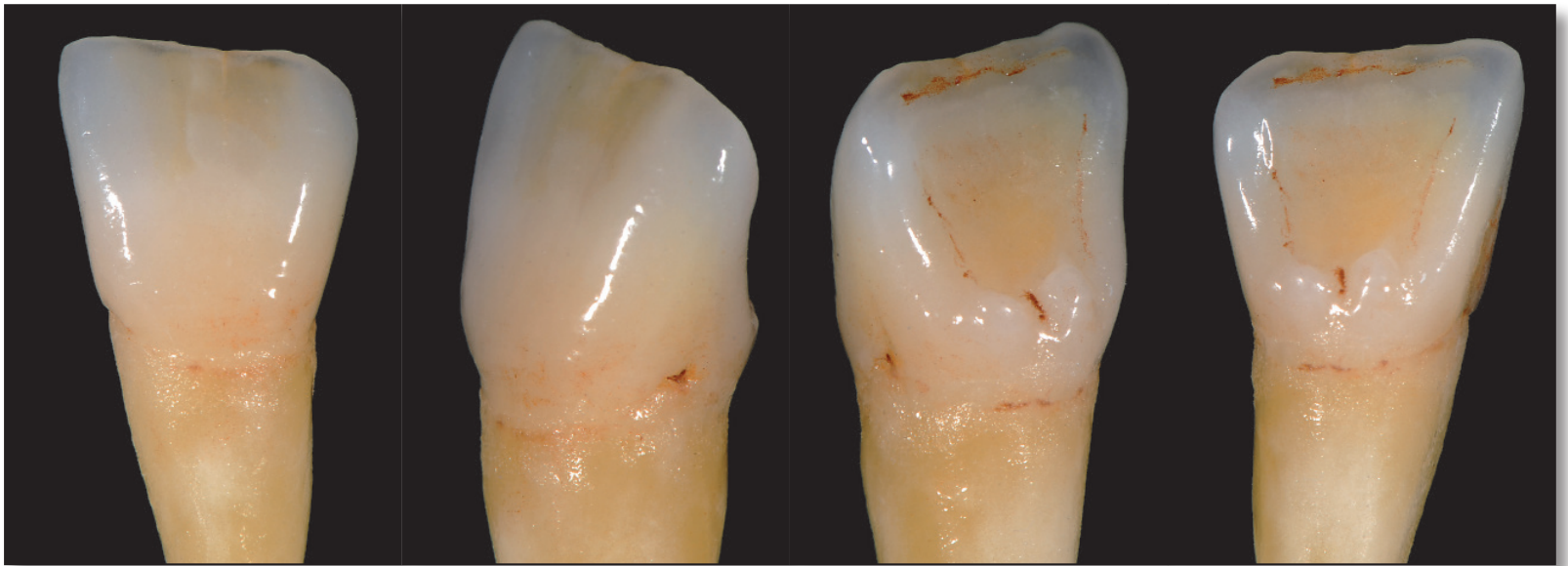


그림 2-38~41

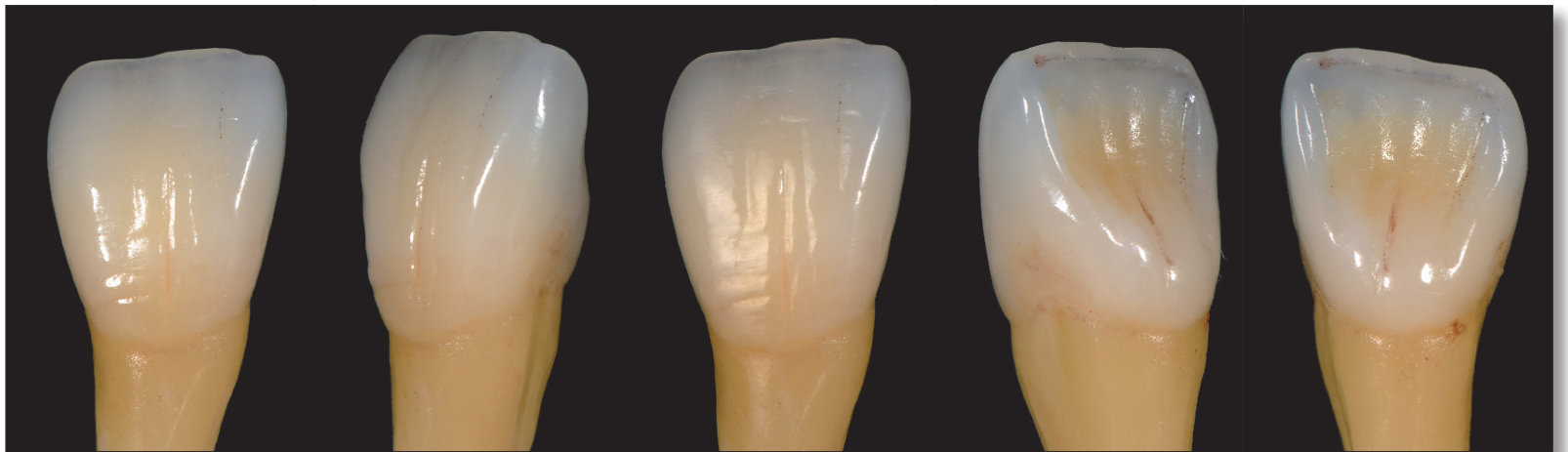


그림 2-42~46

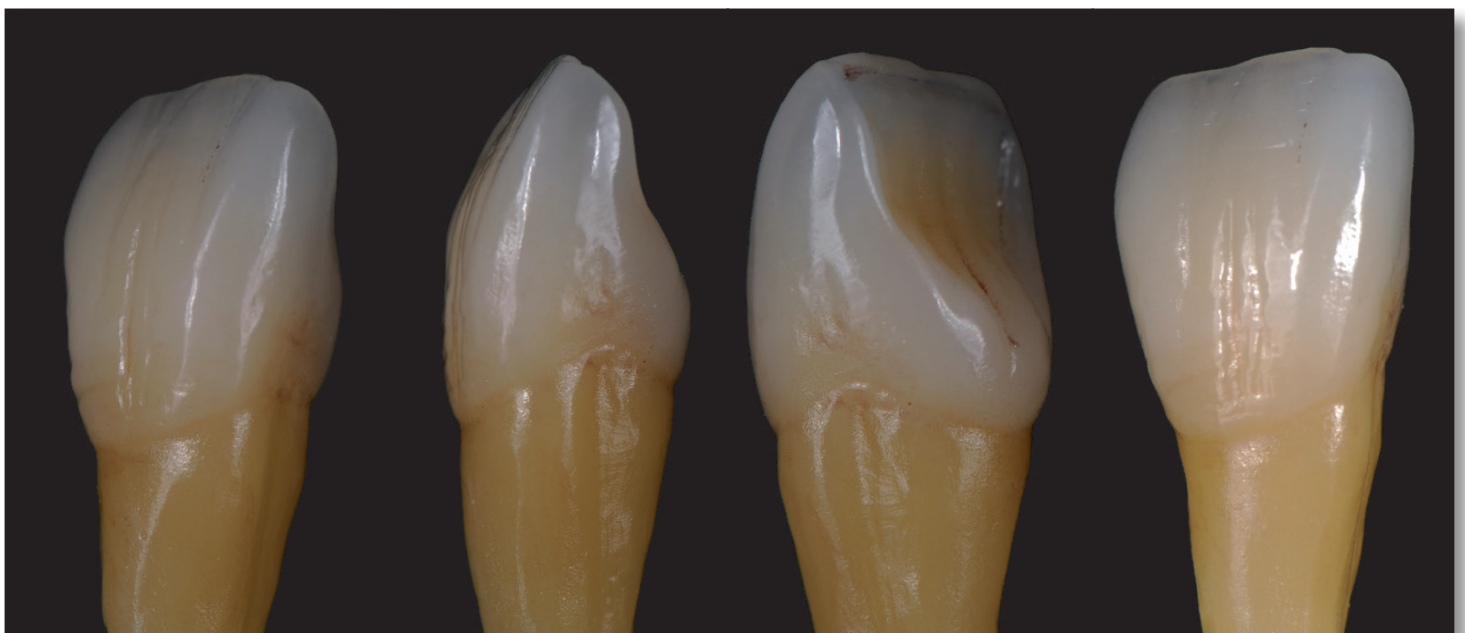


그림 2-47~50

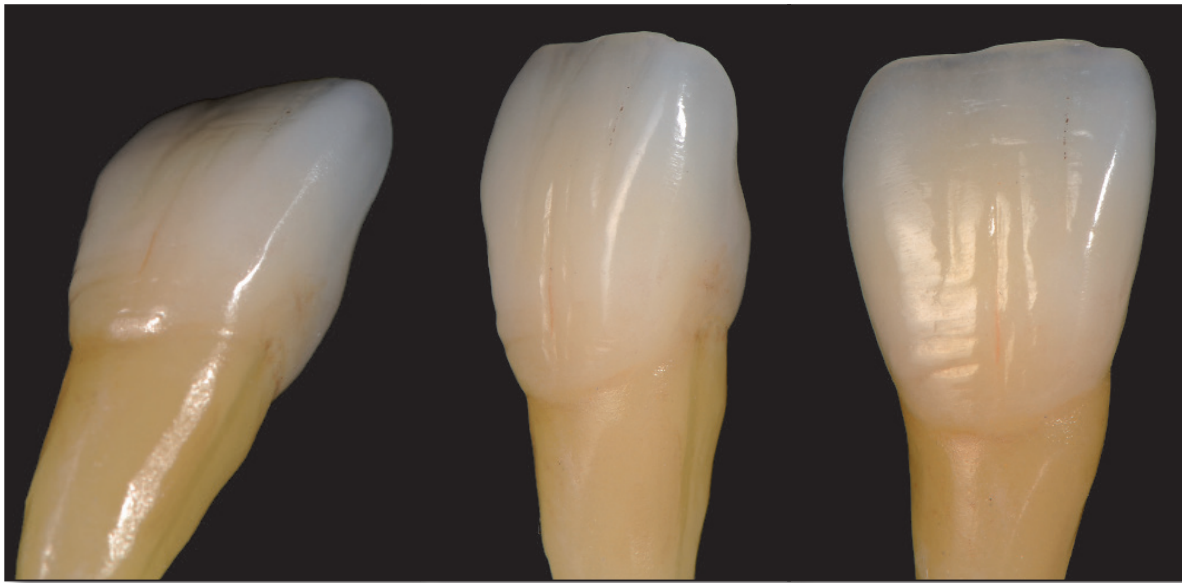


그림 2-51~53

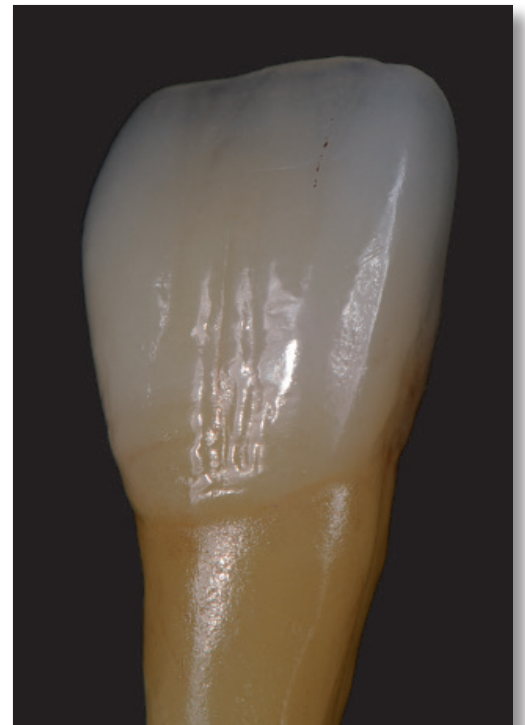
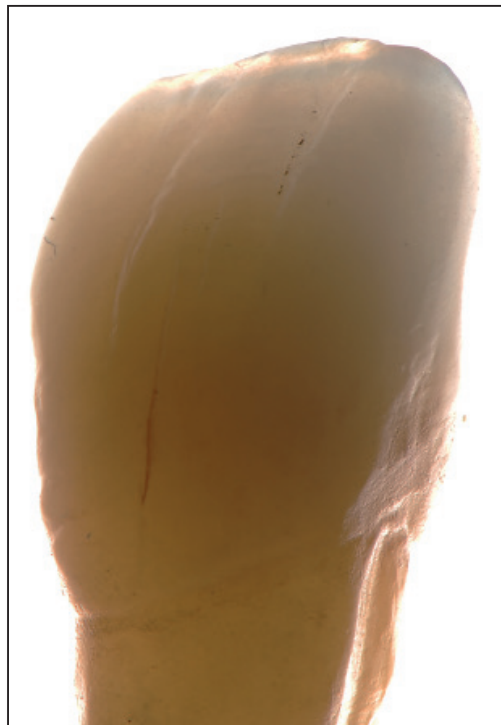
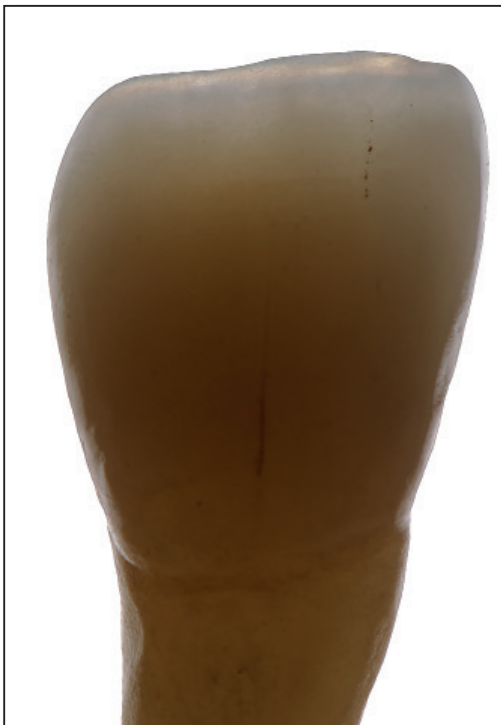
그림 2-54~56

심미적이고 기능적인 수복물은 완성되었다

이 단원의 마지막 사진들은 특별한 환자의 증례를 나타내고 있다. 얻어진 정보와 자세한 설명이 고려되었다. 이 특별한 증례는 Edelhoff 교수와의 협진에 의해서 완성되었으며, 수년 전에 Ivoclar/Vivadent사의 국제적인 IPS e.max 시스템의 광고의 일환으로 진행된 것이었다. 그림 2-57은 젊은 환자의 초진 사진이고, 그림 2-58~60은 치료 전의 확대상이다. 한쪽 면은 반대 교합을 보이고 있고 기능의 손상, 견치 유도적 결여 그리고 다소

큰 충전물을 나타내고 있다. 환자는 여러 가지 결함에 대한 치료와 더불어서 보다 긴 전치를 원하였다. 그림 2-61과 62에 현재 치아의 손상 정도가 나타나 있다. 환자가 젊음에도 불구하고 치아의 손상이 심하였으며 구치 2개를 발치하였다. 충전물의 숫자가 많았기 때문에 복잡한 치료가 예상되었다. 그림 2-63은 마모된 절단부와 하순의 관계를 나타낸다. 진단 wax-up, 안모 분석 및 치아의 분석으로 전치부의 치아 길이 변화를 수복의 범위에 포함시키는 것으로 결정하였다.



그림 2-57. 우리의 '치과 이야기'의 초진 상태에서 '행복한 결말'을 미리 예상할 수 있다.

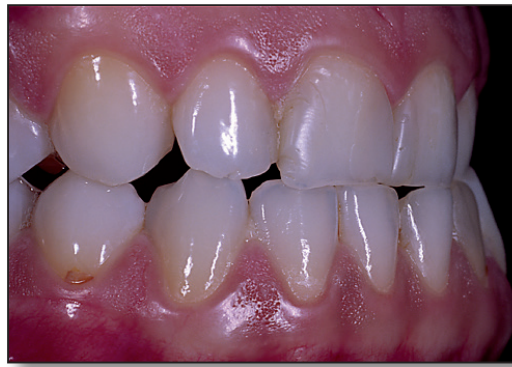

그림 2-58. 우측 면의 치료 전 사진.

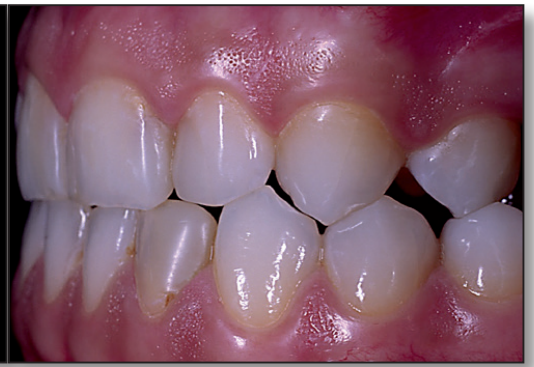

그림 2-59. 좌측 면의 치료 전 사진.

그림 2-60. 전면 사진: 큰 총전물, 마모된 절단면, 짧은 전치 그리고 양호하지 못한 overbite 와 overjet.

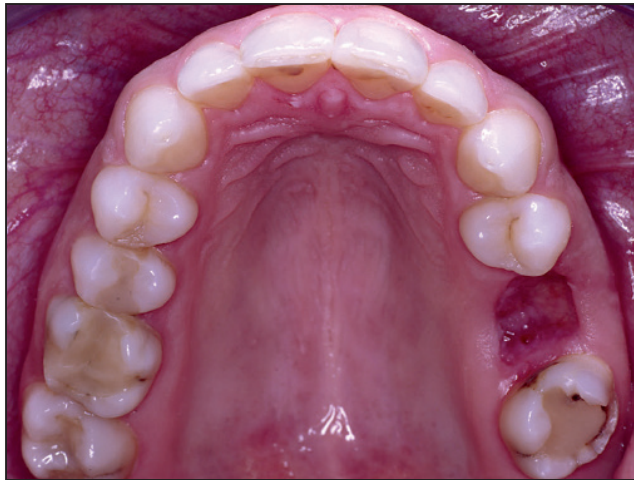
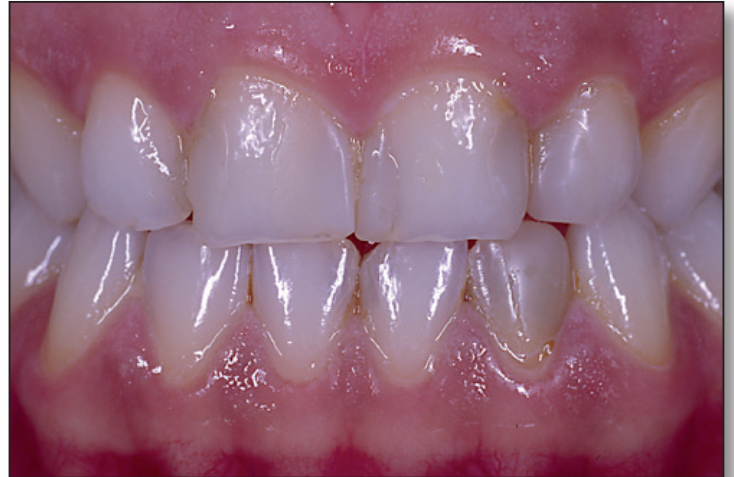
그림 2-61. #26의 발치 후의 상악 교합면 모습.

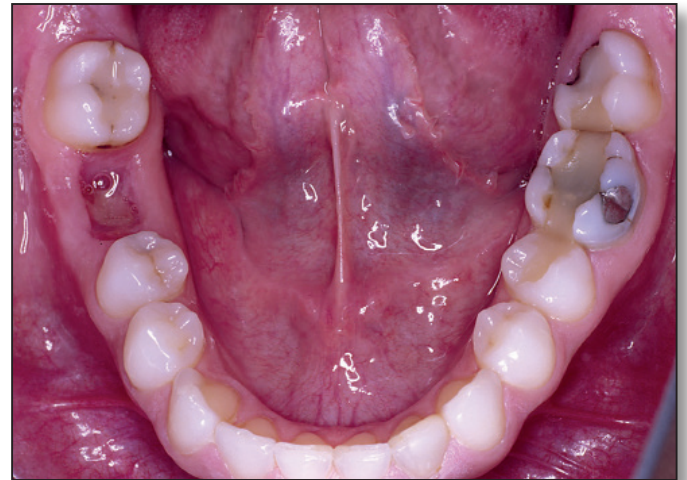
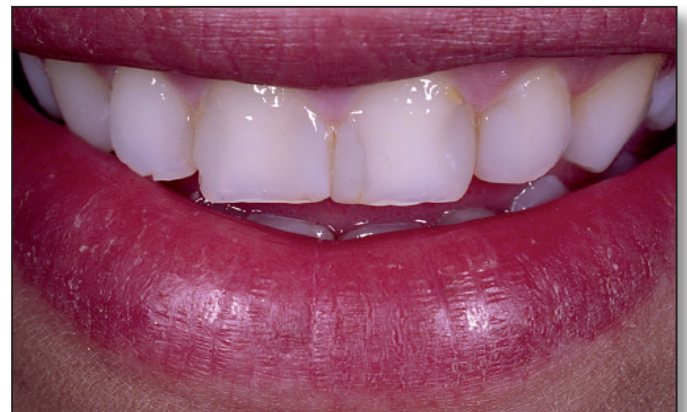
그림 2-62. #46의 발치 후의 하악 교합면 모습.

그림 2-63. 이 확대 사진은 불균형적인 입술 모습, 짧은 중절치, 급격한 경사의 견치와 결여된 견치유도를 나타낸다.



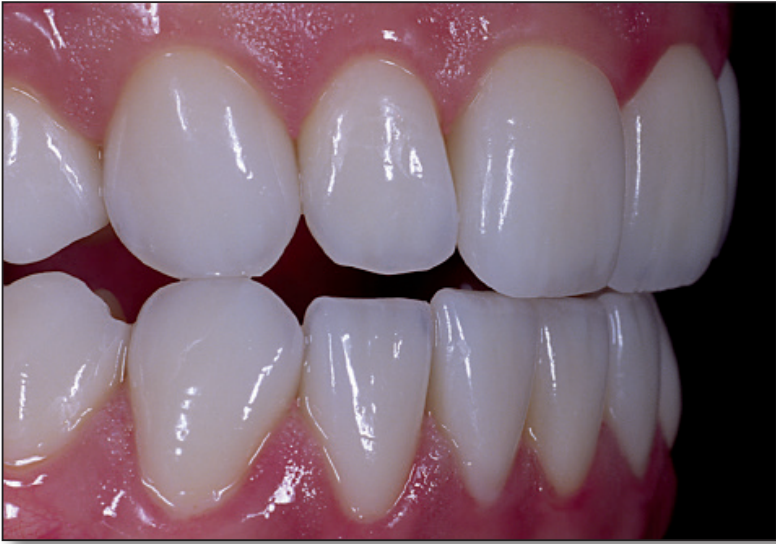

그림 2-64. 회복된 심미와 기능(e.max 전악 수복).

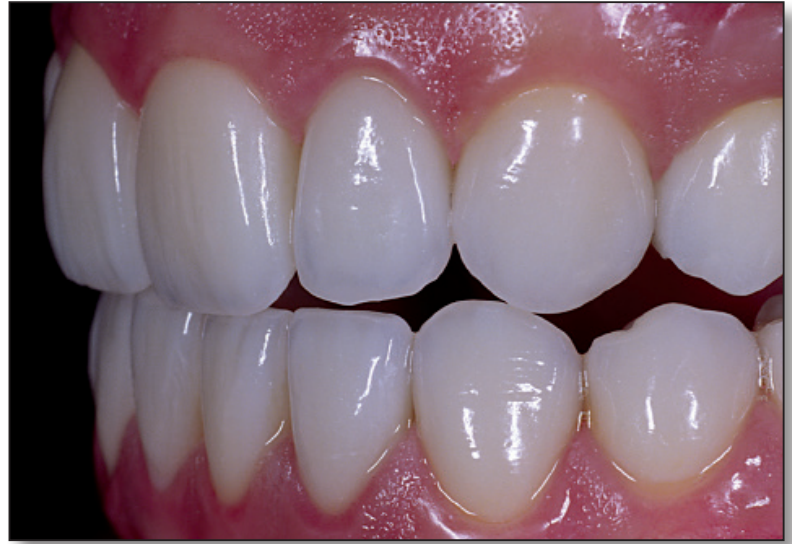

그림 2-65. 자연에서처럼 모든 치아는 독특하다.

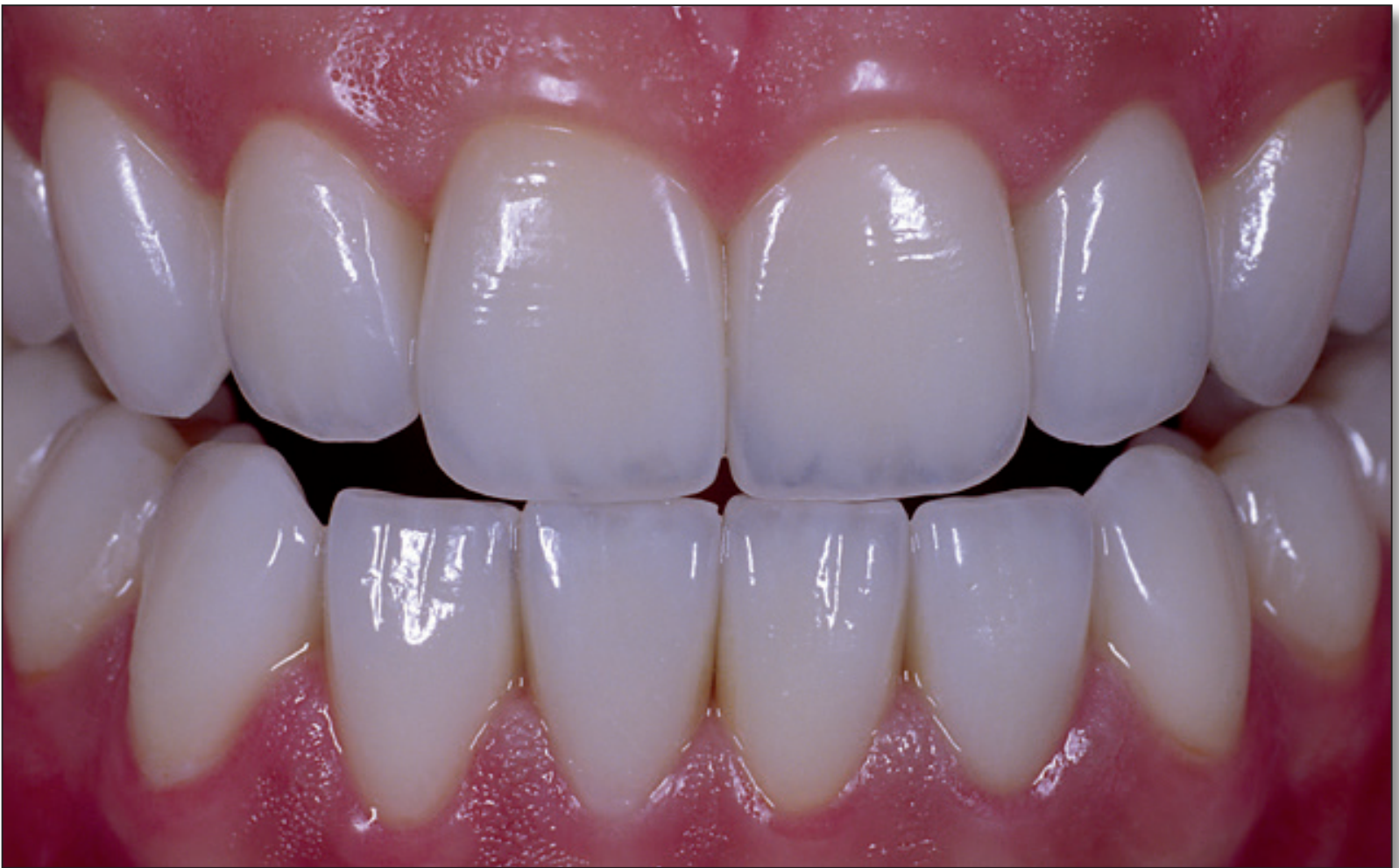

그림 2-66. 기능 회복으로 치아 이개가 회복되었다.

그림 2-64~66은 전치부와 구치부의 전체 수복물의 모습이다. 각 치아는 독특하며 지문과 마찬가지로 개개 치아의 특성을 지닌다. 이 개개 치아의 특성을 조합하여 전체적인 조화로운 모습을 나타내게 된다. 그림 2-67과 68은 상악과 하악의 교합면 모습이고, 그림 2-69~71은 구순과의 조화

를 나타낸다. 이것은 작은 미세함까지도 주의를 기울인 전체적인 모습을 나타낸다. 그림 2-72와 73은 젊은 환자의 치료 후 모습이다: 확실하게 만족한 환자의 모습이다. 우리는 분명하게 우리의 목표를 달성하였다.