

## 제 3 장

# 홍반병터의 감별진단

- 1 임상에서 흔히 만나는 구강점막의 홍반병터
- 2 증식에 의한 홍반병터
- 3 염증에 의한 홍반병터
- 4 감염에 의한 홍반병터



01

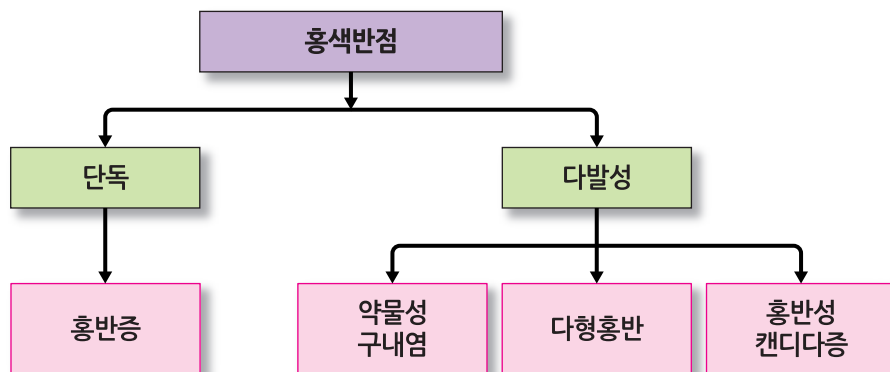
## 임상에서 흔히 만나는 구강점막의 홍반병터

- ▶ 증식성: 홍반증(erythroplakia)
- ▶ 염증성: 다형홍반(erythema multiforme)  
약물성 구내염(drug-induced stomatitis)
- ▶ 감염성: 홍반성 칸디다증(candidiasis)

### 1) 감별 포인트

- ① 홍반병터의 단독, 다발성 여부
- ② 약물 복용 병력
- ③ 면역력 저하의 전신 상태
- ④ 병력기간
- ⑤ 병터의 성장 여부

### 2) 구강점막의 홍반병터



## 02

## 증식에 의한 홍반병터

## 1) 홍반증(erythroplakia)

- 편평세포암종을 일으키는 전암병소의 일종으로 홍색반점으로 나타나지만 조직학적으로는 암종 51%, 중등도 이상 상피이형성 49%를 보인다.
- 백반증에 비하여 구강점막에는 드물게 나타난다.

증례  
01

57세 여성



주요 불편사항

- 혀가 헐었음



병력기간

- 6~7개월



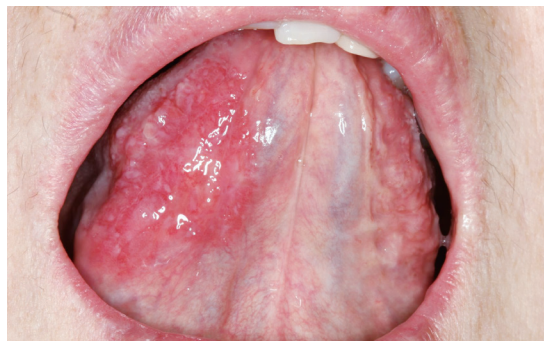구강소견

- 혀 우측 배쪽면에 1×0.5cm의 홍색반점
- 축진에 통증 있음
- 경계가 명확하지 않음
- 출혈 양상 없음



진단

- 중등도 상피이형성을 보이는 홍반증



증례  
02

76세 여성



주요 불편사항

- 혀바닥이 꺼칠꺼칠하고 따가우며 맵고 짠 음식에 통증이 커짐



병력기간

- 오래전으로 정확히 기억하지 못함



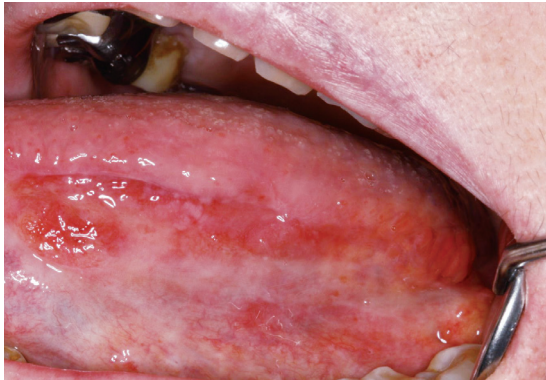구강소견

- 혀의 배쪽 측면에 홍색반점
- 자발통 있음. 따가운 느낌. NRS 8
- 자극적인 음식에 통증 증가
- 구강건조감 있으나 안구건조감은 없음

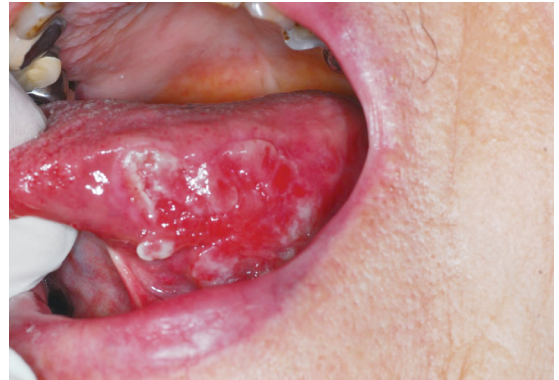

치료 경과

- 초진 진단: 상피이형성 동반된 홍반증
- 6개월 후: 결절상 증식과 궤양이 동반됐으며 편평세포암종으로 진단됨



초진



6개월 후 암종으로 이행된 사진



## 홍반증의 치료

- 자세한 병력 청취 및 사진 촬영
- 조직생검
- 생검 결과에 따라 가능하면 절제(excision)가 필요할 수 있다.
- 백반증보다 암종으로 진행되는 경우가 흔하기 때문에 세심한 추적관찰(close follow-up)이 필요하며, 환자에게도 사실을 정확히 설명하여 심각성을 인식시켜야 한다.

## 03

# 염증에 의한 홍반병터

### 1) 약물성 구내염(drug-induced stomatitis)

- 2종류의 약을 복용하는 경우: 6% 부작용
- 5종류의 약을 복용하는 경우: 50% 부작용
- 8종류 이상의 약을 복용하는 경우: 100% 부작용

대한민국은 의료보험 구조상 국민들이 약을 매우 많이 복용하므로 특히 노인 연령층에서 약 부작용으로 인한 구내염 빈도가 높다.




### 약물성 구내염의 구강 증상


- 편평태선 유사 구내염
- 홍반성 낭창 유사 구내염
- 수포성 구내염
- 아프타 유사 구내염


노인 연령층에서 원인 모를 구내염이 있는 경우 반드시 복용약 유·무를 확인해야 한다. 약물성 구내염은 다양한 형태로 나타나며, 특징적인 구강 증상이 없으므로 증상 발현 시기에 복용한 약물에 대한 추적과 복용을 중단할 경우 증상 감소 여부를 확인하는 것이 중요하다.


종례  
01


## 71세 여성


-  **주요 불편사항**


  - 입안이 헐었음
-  **병력기간**

  - 7개월
-  **구강소견**

  - 협점막 후방부 및 구치부 협측치은에 다수의 홍색반점, 아프타유사 궤양
-  **복용 중인 약물**

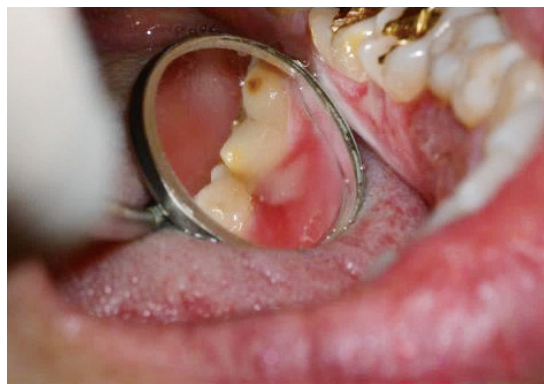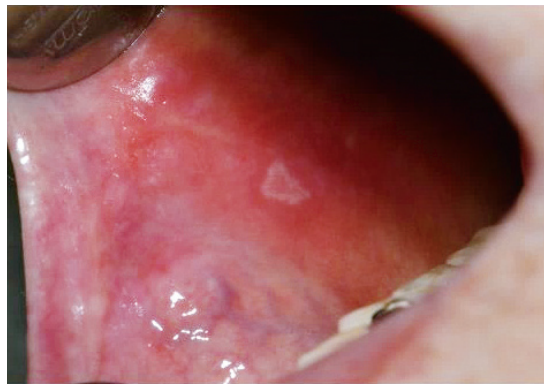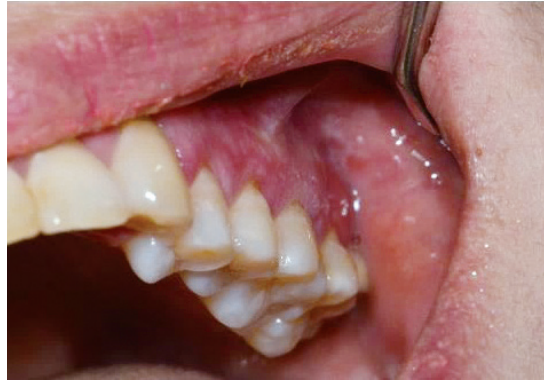  - 협심증약, 골다공증약, 신경외과약, 감상선약, 호르몬제, 퇴행성 관절염약
-  **처방**

  - 명인디스그렌캡셀, 헤르벤정, 코니엘정, 이소켓서방캡셀, 중외시그마트정, 바스티난엠알서방정, 몰시튼정, 에란탄지속정, 스틸녹스정
-  **구강 증상 발현 시기에 처방된 약물**

  - 에트라빌, 콘로인캡슐, 모빅캡셀
-  **진단**

  - 약물성 구내염





증례  
02

## 68세 여성



### 주요 불편사항

- 2~3달 전 류마티스약을 다량 복용한 후 입안의 병소가 지속되었고, 입안 외에도 피부병소가 발생함



### 병력기간

- 2~3개월



### 구강소견

- 입술점막, 혀점막, 구개부에 다수의 다양한 크기의 홍색반점 발생함
- 통증 있으며, 자극성 음식에 통증 증가
- 이비인후과에 내원하여 약물(약명 미상, 스테로이드) 복용하였으나 증상의 호전 없음



### 전신질환 병력

- 고혈압: 약 복용 중
- 류마티스관절염: 약 복용 중
- 허리디스크: 약 복용 중



### 복용 중인 약물

- Methotrexate Folcid(1mg/T)
- Lyrica(75mg/C)
- Mecobalamin(0.5mg/T)
- Melodex(7.5mg/C)
- Exforge 5/80mg(1T/T)
- Solondo(5mg/T)



### 진단

- Methotrexate로 인한 구내염