3. 하악 흡착 총의치를 위한 교합채득

② 고딕아치(Go–A)

山崎史晃 (Fumiaki Yamazaki)

총의치의 교합채득

교합채득의 목적은 재현성 있는 환자의 악간관계를 기록하고 교합기 상에 전사하는 데 있다. Fenlon은 환자 만족도에 가장 큰 영향을 미치는 요인이 재현성 있는 악위라고 보고하였다. 교합채득에 오류가 있어 환자가 자연스러운 교두감합위를 취하지 못한 경우 교합 시 위화감과 교합간섭으로 인해 의치가 동요하고 동통을 유발해, 하악 의치가 흡착하더라도 환자는 새로운 의치에 만족하지 못한다.

한편 무치악자의 교합채득은 유치악자보다 어렵다. 대부분의 무치악자는 치아상실·치조제 흡수에 동반해 교합저위·변위와 턱관절의 변형을 보이고, 저작기능도 부정한 상태이다. 게다가 동요하지 않는 치아라는 기준을 사용해 악위를 검사할 수 있는 유치악자에 비해 부드러운 치조제 점막 위에서 움직이는 교합상을 사용해 검사해야 하기 때문에 더 어려울 수밖에 없다. 따라서 불확정적인 요소가 많은 무치악 증례는 한 번에 이상적인 교합채득을 하려고 하지 말고, 일단 재현성이 있는 악위를 구해 여러 검사를 토대로 확인하는 것이 더 효과적이다.

이번에는 간단하고 임상에 도입하기 쉬운 고딕아치 묘기장치인 BPS[Biofunctional Prosthetic System(Ivoclar Vivadent)](그림 1)의 Gnathometer M의 장점과 사용법을 소개한다.



그림 1. BPS에서는 1일 차에 Centric Tray로 간이교합을 채득한 후 정밀인상과 고딕아치 묘기용 기초상을 제작하므로 2일 차에 기초상 조정이 적다. 2일 차에는 정밀인상과 고딕아치 묘기로 교합을 채득한다.

고딕아치 묘기의 목적

고딕아치 묘기의 목적은 결정된 교합고경에서 하악의 후방·측방한계운동의 수평적 궤적을 그리고 그 그림을 토대로 수평적 악위를 검사 확인하는 데 있다(그림 2).

검사의 기준점은 전·후, 좌·우 한계운동 궤적의 교점인 Apex(Ap)와 환자의 습관성 교합위인 tapping(TP)을 구하고, 재구축하고 싶은 교두감합위와 Ap·TP의 상대적인 위치를 가시화해 신뢰성을 높인다(그림 3).

일본보철치과학회는 '유상의치 보철진료 가이드라인'에 '고딕아치 묘기법은 묘기바늘이 고딕아치 정점에 일치하는 위치에 구강 내 상·하 교합상을 고정하면 적절한 수평적 악간관계를 부여할 수 있다'(Grade B: 중등도 과학적 근거)고 소개하였다.

그러나 환자의 내원 횟수가 증가하고 기초상과 치조제 점막이 부적합해 고딕아치가 있는 기초상이 동요하거나 점막면의 동통이 영향을 미쳐 환자가 능숙하게 턱운동을 할 수 없어 검사의 신뢰성이 떨어진다는 이유에서 일반적으로 받아들여지지 않는 것이 현실이다.

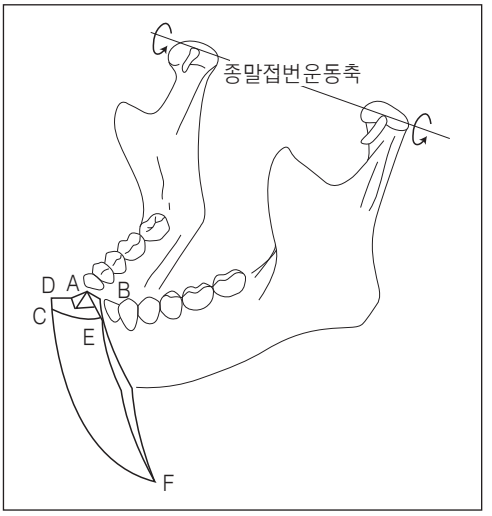

그림 2. 유치악자의 절치점에서 하악운동 범위. **A:** 교두감합위, **B:** 후방치아접촉위, **C:** 최전방교합위, **D·E:** 측방교합위, **F:** 최대개구위(참고문헌[2]에서 인용·수정). 고딕아치는, 환자의 교두감합위를 Posselt diagram(Posselt's figure)의 수평적 단면 어디에 구할지 시각적으로 확인하면서 진단할 수 있다.



그림 3. 전·후, 좌·우 한계운동 궤적의 교점인 Apex(Ap)와 습관성 교합위인 Tapping(TP). 보통 Apex는 Tapping의 0.5~1.0mm 전방에 수속한다.

왁스 바이트에서 흔히 하는 실수

임상에서 널리 행해지는 왁스 바이트를 사용한 교합채득은 저렴하고 간단하지만 아래의 이유에서 실수하기 쉬운 방법이라고 이해해야 한다.

1. 왁스의 연화 정도, 연화하고 경과한 시간에 따라 교합채득 시 왁스 바이트의 경도가 전·후, 좌·우가 크게 다르다. 왁스 바이트의 좌·우 높이가 다르면 점막의 피압변위량 범위에서 교합상의 위치가 변한다(그림 4).

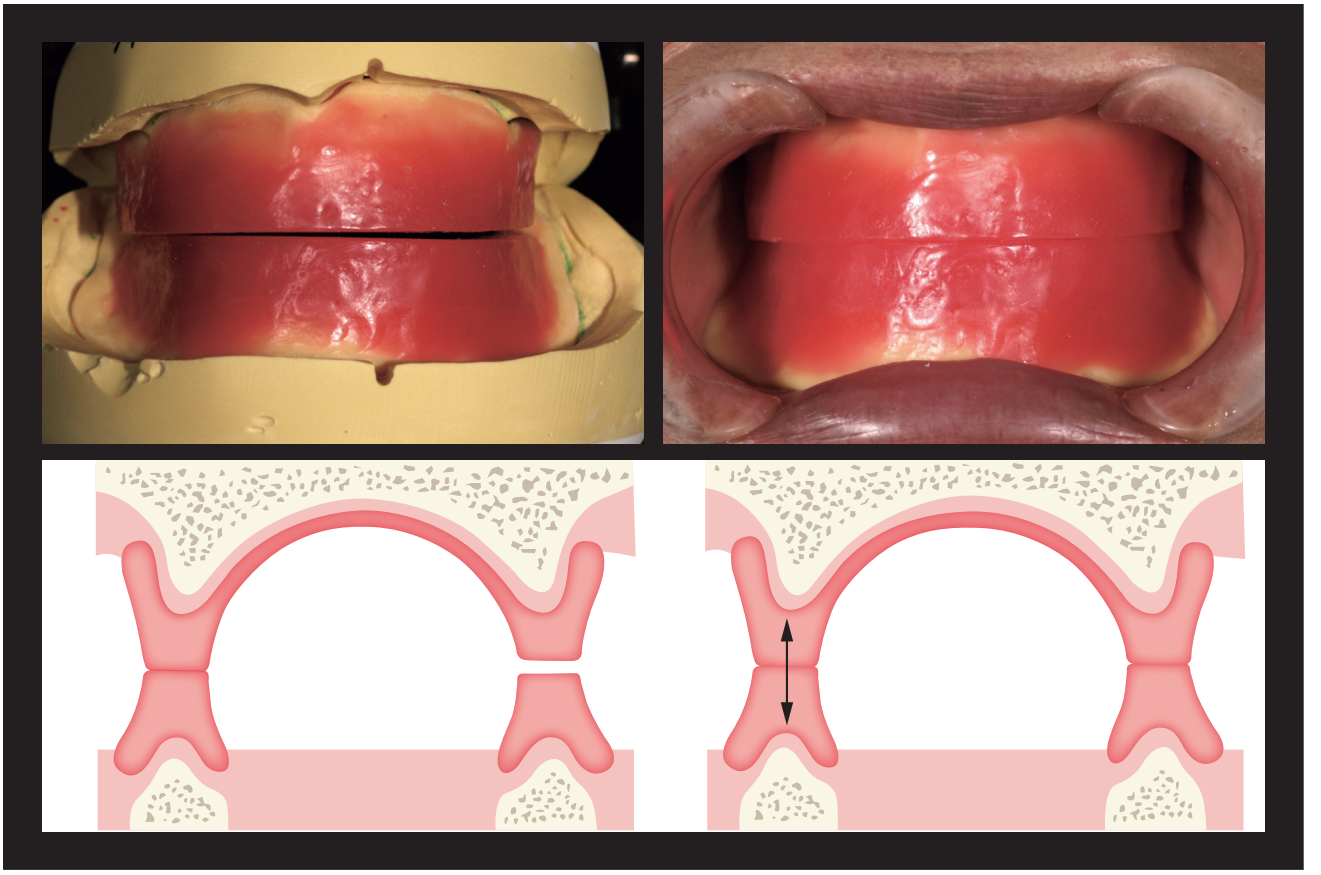

그림 4. 일부러 좌측을 2mm 낮게 제작한 교합상을 구강 내에 삽입하면 좌·우가 균등하게 교합하는 것처럼 보인다. 이것은 점막의 피압변위량 범위 내에서 교합상이 침하하기 때문이다.

그림 5. 우측으로 변위한 wax rim. 면으로 접촉하는 wax rim은 환자에게 저작 습관을 유발할 수 있다. 결정한 교합위가 환자의 수평적 악위 어디에 위치하는지 시각적으로 확인할 수 없다.

2. 면과 면이 접촉하는 왁스 바이트는 환자에게 저작 습관을 유발할 수 있다(그림 5). 결정한 교두감합위가 환자의 수평적 악위 어디에 위치하는지 시각적으로 확인할 수 없다

따라서 왁스 바이트에 추가해 고딕아치로 교합을 검사하면 교합채득의 신뢰도가 높아지고 그 후 의치를 안심하고 제작할 수 있다.

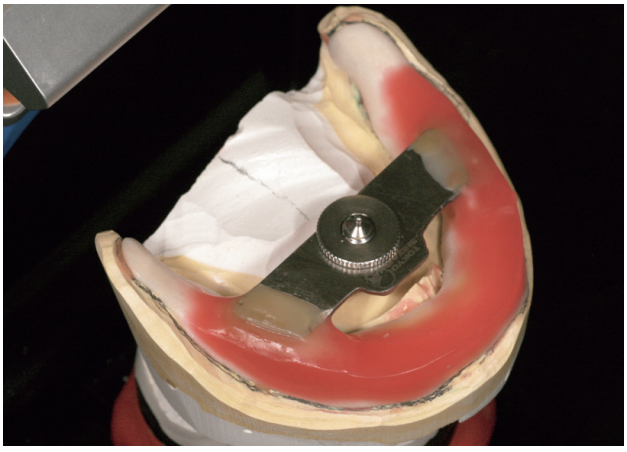

그림 6. Wax rim에 고정된 고딕아치 묘기장치. 구강 내 온도로 왁스가 녹아 장치가 벗겨지거나 가라앉으면 정확한 검사가 곤란하다. 벗겨지지 않도록 레진으로 고정한다.

그림 7. Ivoclar Vivadent의 Gnathometer M.

탈착이 자유로운 고딕아치 묘기장치인 Gnathometer M의 장점

고딕아치를 성공시키는 포인트는 점막에 충분히 적합하는 기초상을 사용해 유지·안정을 달성하고, 고경을 유지하기 위해 기계적으로 확실한 고딕아치 묘기장치를 사용하는 것이다(그림 6). Gnathometer M(그림 7)은 Go-A용 플레이트를 자유롭게 탈착할 수 있는 한편, 기계적으로 확실하게 고정할 수 있는 고딕아치 묘기장치이며 다음과 같은 장점이 있다.

1. 탈착이 자유로워 인상채득과 고딕아치 검사를 하루에 진행할 수 있다.
2. 동일한 기초상을 사용해 인상과 고딕아치 검사를 진행할 수 있어 기초상을 여러 번 제작할 필요가 없다.
3. 정밀인상이 40분가량 소요되므로 고딕아치를 검사할 때 예전 의치의 습관성 교합위에 미치는 영향이 적다.
4. 점막과 가장 적합하고, 안정적인 흡착 인상체를 사용하므로 기초상의 동요가 적은 상태에서 고딕아치를 검사할 수 있다.
5. 인상할 때 Gnathometer M을 구강에 삽입하는 것에 환자가 위화감을 느끼지 않으므로 긴장하지 않은 상태에서 고딕아치를 검사할 수 있다.

교합고경의 확인

교합고경을 결정하는 방법은 안모 형태를 계측해 얻은 다양한 계측점 거리에 관한 기준치를 이용하는 방법과 안정 상태와 발음할 때 취하는 평균적 악위를 기준으로 교합고경을 측정하는 방법이 있다. 필자는 예전 의치를 장착할 때 안모와 입술 형태, 환자가 발음할 때 고경, 안정위, Air-

예전 의치를 참고로 결정하는 방법

안면계측법

- Willis 법: 정면을 볼 때 입술접합부에서 동공선까지의 거리 = 코 끝점에서 턱 끝점까지의 거리

생리적 안정위를 사용하는 방법

- 안정위 – 안정공간(2~3mm)
- Air–Blow – 안정공간(2~3mm)
- S음 – 안정공간(2~3mm)

그림 8. 교합고경은 여러 가지 방법을 종합해 결정한다. 환자의 코와 턱에 표시한 계측기준점의 거리를 측정해 수치화한다.

Blow법 등 여러 검사를 종합해 교합고경을 결정한다. 이때 환자의 피부에 표시를 하고 거리를 측정해 수치화해 비교하는 것이 효과적이라 생각한다(그림 8).

1. 예전 의치를 장착한 상태에서 환자의 안모와 발음을 확인한다.
2. 플라스틱 플레이트를 장착한 상태에서 환자의 안모와 발음을 확인한다.
3. 발음, 안정위, Air–Blow법으로 고경을 확인하고 기록한다
4. 고딕아치 묘기장치를 장착하고 묘기 핀으로 높이를 조정한다(그림 9).

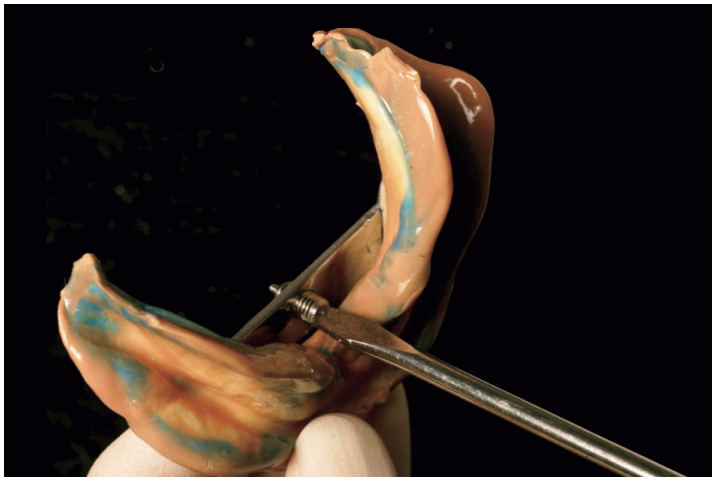

그림 9. 묘기핀을 돌리면 교합고경을 조정할 수 있다.

BPS에서는 1일 차에 Centric Tray로 간이교합을 채득한 후 Gnathometer M이 있는 기초상으로 고딕아치 검사를 한다.

그림 10~16에 Gnathometer M을 사용해 교합채득 하는 순서를 소개한다.

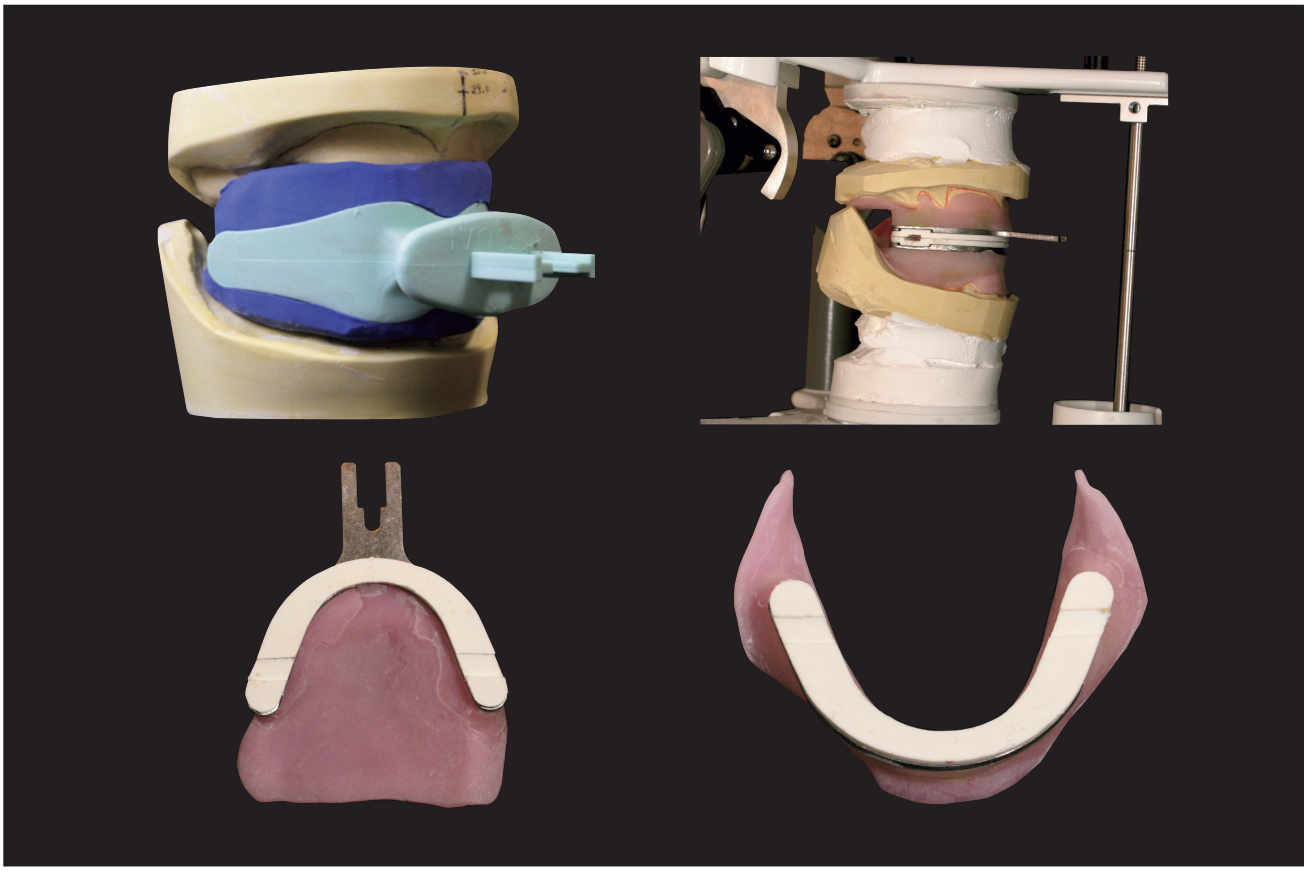

그림 10. 1일 차에 Centric Tray로 간이교합을 채득한 후 Gnathometer M이 있는 기초상을 제작한다.

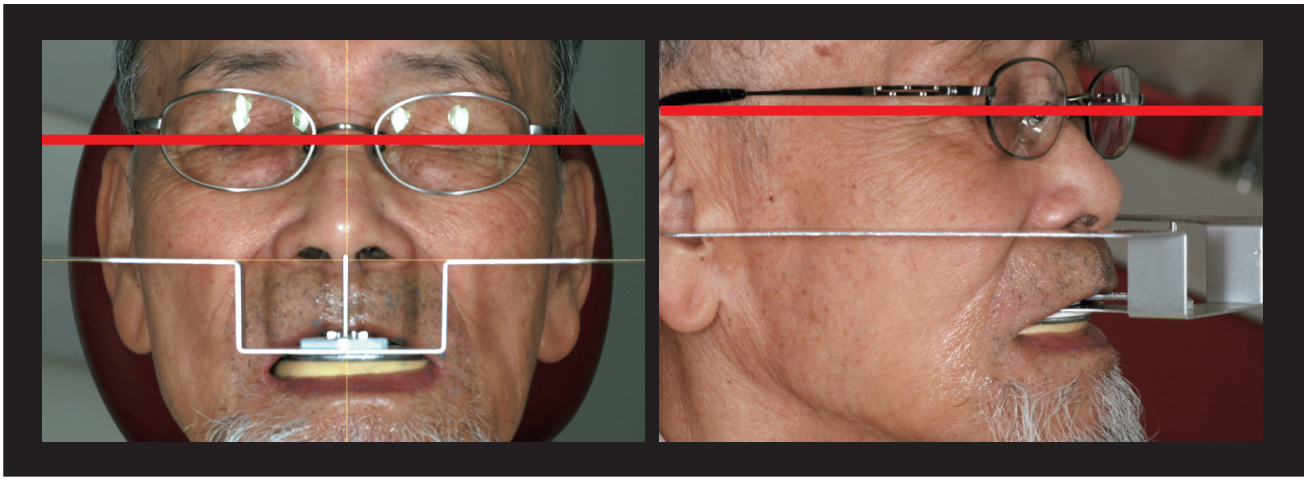

그림 11. 정밀인상 전에 Gnathometer M에 부여한 교합평면이 환자의 양쪽 동공선(정면)과 캠퍼평면(측면)이 평행한지 확인한다.

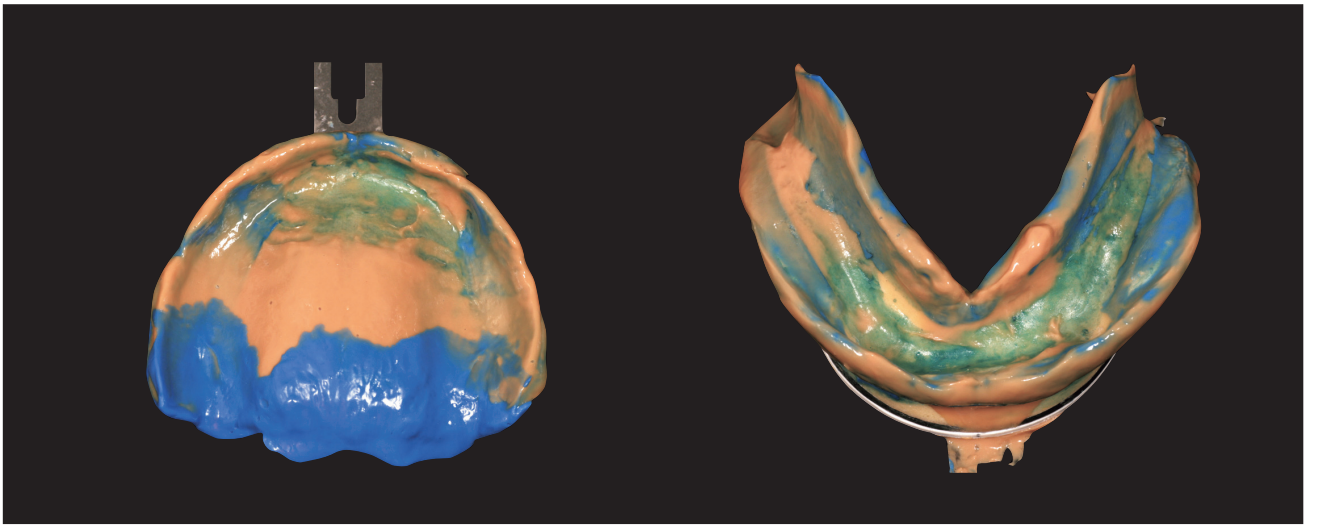

그림 12. 정밀인상 후 인상체를 사용해 고딕아치를 묘기한다.

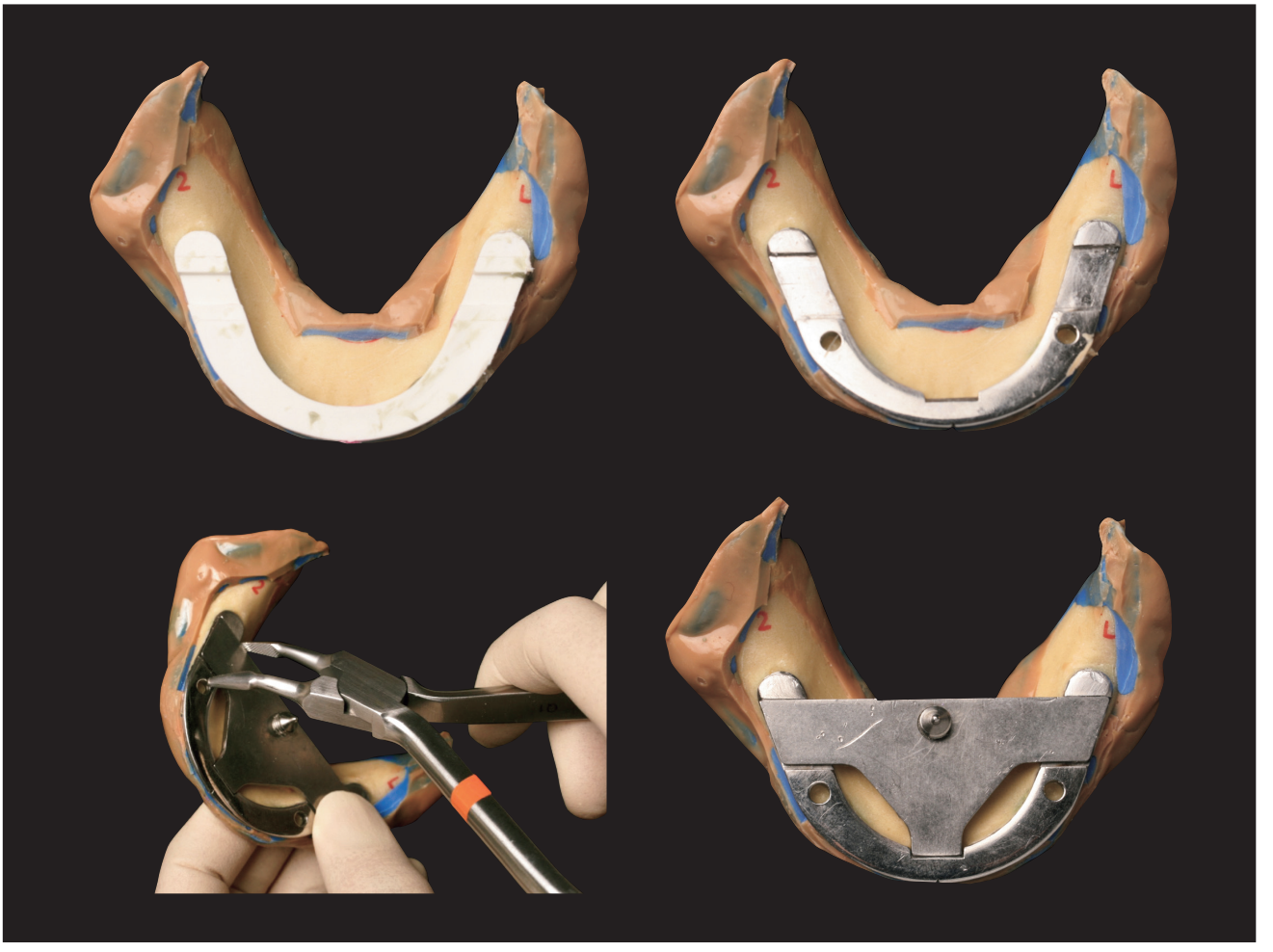

그림 13. 정밀인상 후 플라스틱 플레이트(바이트림)를 철거하고 고딕아치 묘기장치(registration plate)를 장착한다.

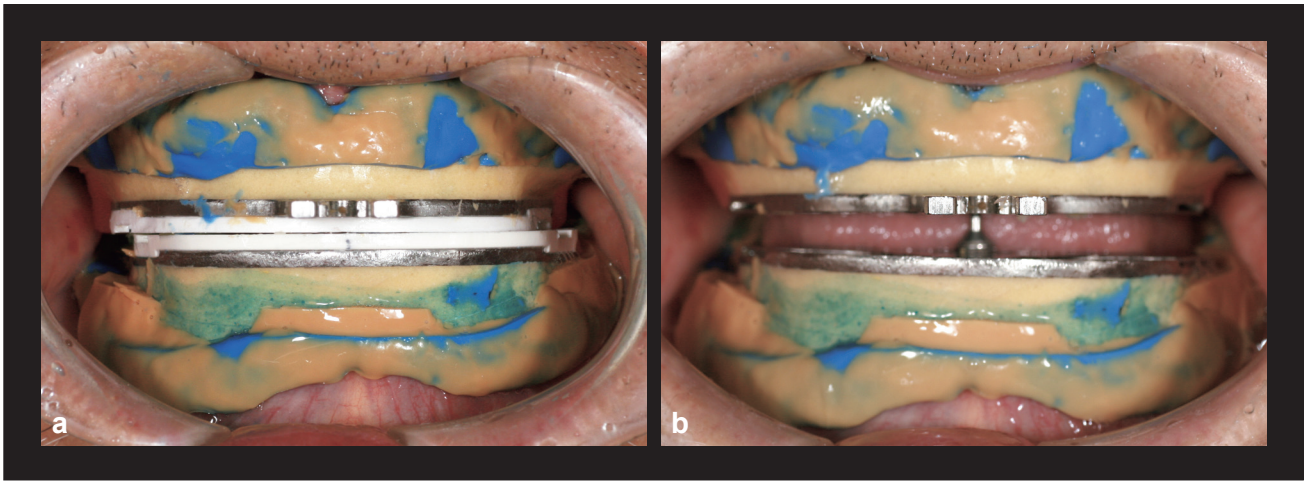

그림 14. **a:** 바이트림 장착. **b:** Registration plate 장착. 점막에 가장 적합한 인상체를 사용해 고딕아치를 묘기하므로 유지안정이 좋고 환자도 긴장하지 않은 상태에서 턱운동을 할 수 있다.

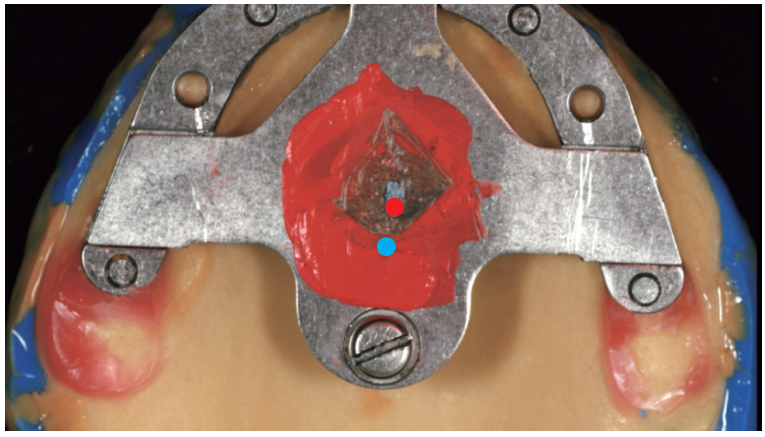

그림 15. 이번 증례는 고딕아치의 Ap와 TP에 거리가 있었다. 자세히 관찰하니 TP 후방부(빨간 점)가 재현성이 가장 높은 교합위였다.

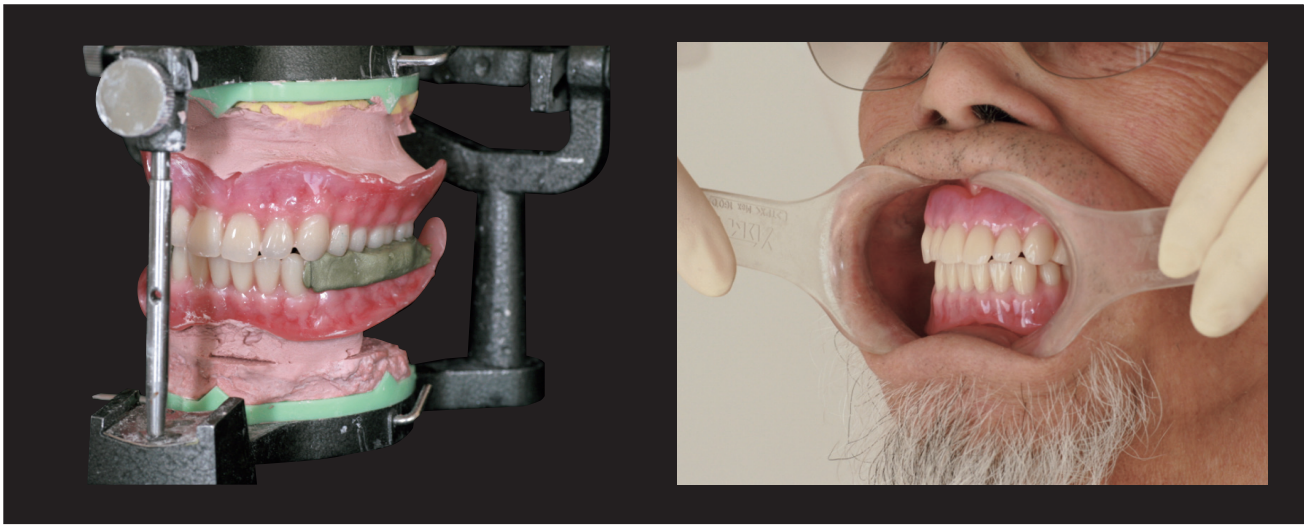

그림 16. 고딕아치 묘기 결과 Ap와 TP가 떨어져 있어 교합채득이 정확한지 의심되었다. 완성의치를 장착하기 전에 다시 바이트를 채득하고 교합기에 부착해 교합을 확인하였다.

고딕아치의 묘기

고딕아치 묘기장치를 장착한 후 환자에게 거울을 보여주고 가볍게 폐구한 상태에서 턱을 전·후, 좌·우로 움직이는 연습을 시킨다. 술자의 지시에 따라 환자가 턱운동을 할 수 있다면 다음과 같은 순서로 운동을 기록한다.

① 전방위·후방위·tapping

② 우측위·후방위·tapping

③ 전방위·후방위·tapping

④ 좌측위·후방위·tapping

또한 환자가 지시대로 턱운동을 하지 못하는 경우에는 폐구 상태에서 5분간 턱을 전·후, 좌·우 자유롭게 운동하게 한다. 이 경우 궤적의 가장 바깥쪽이 고딕아치의 궤적이 된다.

Tapping의 기록

고딕아치의 궤적을 구한 후에 TP를 기록한다. TP를 기록할 때는 진료대 등판을 수직으로 올려 환자의 프랑크프루트평면이 수평이 되게 한다. 환자의 개구량을 2~4mm, 1초에 1회 속도로 tapping 운동을 지시한다. 이때 교합지를 핀과 플레이트 사이에 끼우고 tapping 위치를 표시한다.

고딕아치의 진단

많은 무치악 증례는 유치악자처럼 TP가 Ap의 0.5mm 가량 전방에 관찰되므로 기본적으로 Ap보다 전방을 수평적 악위로 본다. 그러나 임상에는 Ap와 TP가 5mm 정도 떨어져 있는 증례, TP가 점으로 수속하지 않는 증례가 존재한다. 스즈키(鈴木) 등은 Ap와 TP 사이의 거리가 0.6mm 이상인 증례, TP가 불안정한 증례는 의치 장착 후 조정 횟수가 증가한다고 보고하였다.

그림 17, 18은 TP가 Ap에서 5mm 이상 떨어져 있고 고딕아치 전방운동로상에 위치한다. 완성 의치를 보면 그림 17 증례는 Ap에서, 그림 18 증례는 TP에서 하악위가 안정되었다.

따라서 고딕아치 묘기만으로 수평적 악위를 Ap로 할지 TP로 할지 판단이 어려워 필자는 tapping 속도와 개·폐구량을 조정해 재현성이 가장 높은 위치를 찾는다. 물론 이런 환자는 의치의 인공치나 연마면 형태, 의치의 유지력이 변하면 하악위도 쉽게 변하므로 그 후 의치를 시적하거나 완성할 때, 그리고 완성한 후에도 교합을 신중하게 확인해야 한다. 또한 안정적인 포인트를 찾을 수 없는 경우에는 교두감합위에서 몇 mm의 자유영역(wide centric)을 부여해 교합간섭을 줄이고, 치료용 의치를 사용해 안정적인 교합위를 확인하는 것이 효과적이라 생각한다.