II
촬영편
CHAPTER
01

자료 채득

Koji Kikuchi (菊地康司)

최적의 치료계획을 세우기 위해서는 적절한 검사를 바탕으로 한 진단이 중요하다는 사실은 말할 필요도 없다. 그러기 위해서는 정확한 자료를 채득할 필요가 있다. 구체적인 자료로는 문진을 비롯해, X-ray 사진, 안모 사진, 구강 내 규격사진, 연구용 모형, 중심위에서 부착된 교합기 모형, 타액 검사나 혈액 검사 등이 있다. 이 장에서는 위의 내용 중에서 구강 내 규격사진에 대해 설명하고자 한다.

규격사진이란

치과 임상에서 필요한 규격사진은 예술적인 사진이 아니라 '기록으로서의 사진'이다. 구체적으로는 '전체적으로 초점이 맞도록 설정해, 매번 같은 구도와 배율에서 촬영된 사진이면서 피사체를 있는 그대로 찍은 것'이라고도 할 수 있다.

그러면 왜 규격사진이 필요한 것일까? 첫 번째 목적은 환자를 치료할 때 필요한 자료로서의 기록이다. 가장 자주 이용되는 것은 초진, 치료 종료, 유지관리와 같은 치료 단계마다 촬영한 5매법이나 12매법의 규격사진이기 때문이다. 이 사진들은 검사·진단과 치료 내용의 기록, 환자와의 커뮤니케이션, 치과기공사와의 정보 공유, 치과의사의 치료기술 향상 등에 도움이 된다. 그리고 적절하게 촬영된 규격사진(기록 사진)이 아니면 학회나 스터디그룹의 발표, 학회지 투고와 같은 경우에는 사용하기 어렵다고도 할 수 있을 것이다.

기자재와 설정

여기서는 필자가 5매법 및 12매법 촬영에서 실제로 사용하는 기자재와 설정을 설명한다. 기자재로서 카메라 본체는 D7000(니콘), 렌즈는 SP AF90mm F/2.8 DiMACRO 1:1(TAMRON), 플래시는 ELECTRONIC FLASH MACRO EM-140 DG(시그마)를 사용한다.

설정(상세한 것은 I편 Chapter 2 참조)은 촬영 모드를 M(매뉴얼) 모드에 맞춘다(필자는 안모 촬영을 포함한 임상사진은 모두 M 모드로 촬영함). 고정값으로서 셔터 속도(SS)는 1/200, 조리개값은 F29, ISO는 200, 흰색 균형(WB)은 5,560K, AF area 모드는 single point AF 모드, 포커스 모드

고정값		가변값	
SS	1/200	플래시	1/8~1/1
F값	29		
ISO	200		
WB	5,560K		
AF area 모드	Single point AF 모드		
포커스 모드	AF-S		

그림 1. 5매법 및 12매법의 구강 내 규격사진 촬영에서 필자의 설정.

는 single AF servo(AF-S)로 설정하고, 가변값으로서 플래시만 매뉴얼의 1/8~1/1로 설정한다(그림 1). 배율에 대해서는 결정된 것이 없는데 5매법에서는 1/2로 고정하고, 12매법에서는 1/3, 1/2, 1/1.5, 1/1.2, 1/1을 촬영 부위에 따라 가려서 구도별로 매번 같은 배율에서 촬영한다.

적절한 구강 내 사진이란

5매법은 일상 임상에서 가장 사용 빈도가 높은 촬영법이고, 검사·진단의 자료로서 없어서는 안 되는 기록이다. 5매법의 기본적인 촬영법에 대해서는 많은 책에 자세히 서술하고 있으므로 그 책들을 참고하기 바란다. 이 장에서는 보통으로 촬영하는 5매법을 더 정확한 정보가 되도록 촬영하기 위해 중요한 '무엇을 보고자 하는가?(무엇을 찍고 싶은가?)'에 대해 설명한다.

5매법에서는 구강 내의 전체상을 한눈에 둘러볼 수 있도록 5장의 사진을 상하좌우중앙에 배치하는 것이 일반적이다. 그러나 단순히 촬영하고 배치하는 것만으로는 구강 내 전체를 삼차원적으로 파악하기 어렵다. 그림 2에 5배법의 구강 내 규격사진을 보이는데, 이것만으로는 구강 내를 삼차원적으로 파악하기 어렵다. 그러면 어째서 이러한 사진이 되었을까? 여러 가지 문제가 있지만, 한마디로 대답하면 '기본적인 5매법의 구도가 머리에 그려지지 않은 채 촬영했기 때문이다.'고 할 수 있다.

5매법의 기본적인 구도를 이해하고 촬영해 정해진 법칙으로 배열하면, 한눈에 삼차원적으로 파악할 수 있고 더 많은 정보를 얻을 수 있다(그림 3, 4). 반대로 기본적인 구도가 확실히 머리에 그려지지 않으면 촬영 후에 각도 보정 등을 할 필요가 생긴다. 그에 동반해 상하좌우 균형의 결여, 화질의 저하, 확대율의 불일치(각각의 사진에서 치아의 크기 등이 다름) 등의 문제가 생기므로, 적절한 검사·진단을 위한 기초자료로서는 질이 낮고 제삼자에게 제시하기에는 적절함이 결여된 자료가 된다.

구강 내를 삼차원적으로 파악하기 어렵다.

그림 2. 촬영 결과가 나빠 5장의 사진을 배치했을 때 균형이 무너진 예.
여러 가지 문제점이 있지만 몇 가지를 꼽아 보았다.

- 정면 모습이 적절하게 촬영되었다면 안모에 대해 치열 전체가 왼쪽으로 편위된 셈이다. 그러나 실제로는 Angle Ⅰ급이고, 치열은 안모의 중앙에 위치한다.
- 정면 모습의 좌우 위치가 상하악 교합면 모습과 일치하지 않는다.
- 상악 교합면 모습보다 하악 교합면 모습이 큰데 실제로는 그렇지 않다.
- 좌우 측면 모습에서 치아의 크기가 다르다.
- 정면 모습과 우측면 모습이 아래에서 올려다보고 촬영되었기 때문에 교합평면의 경사가 불분명하다.

그 밖에도 문제점이 있지만, 이 5매법에서는 구강 내를 정확히 파악할 수 없다. 또한 이 상태로부터 다음 47쪽에 보이는 적절한 5매법의 기본적인 구도로 마무리하기 위해서는 확대·축소, 대폭적인 각도 보정을 해야만 한다. 결과적으로 위에 기록한 것과 같은 부정확한 정보를 주는 5매법이 되어 삼차원적으로 파악할 수 없는 자료가 된다.

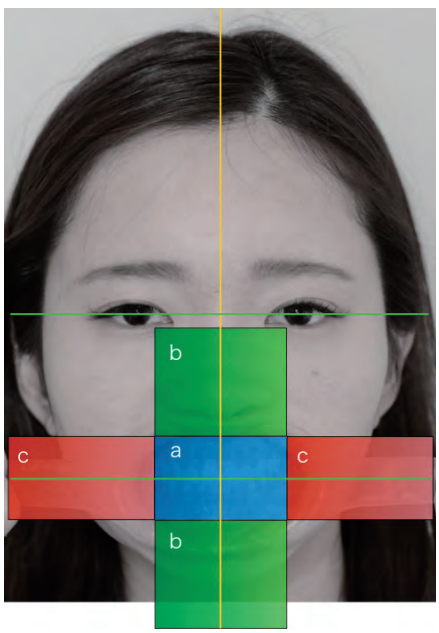

그림 3. 5매법 배열의 법칙.
a: 정면 모습
b: 상하악 교합면 모습
c: 좌우 측면 모습
상하악 교합면 모습(b)의 가로세로비는 동일
좌우 측면 모습(c)의 가로세로비는 동일

그림 4. 적절하게 촬영된 5매법 구강 내 규격사진.
원본 사진을 자르기만 했을 뿐 확대나 축소 등은 하지 않았다.
① 정면 모습의 중앙이 안모의 중심선과 일치한다(노란색 선).
② 정면 모습의 수평 경사가 동공간선(또는 수평기준선)과 평행이다(녹색 선).
③ 정면 모습의 중심이 상하악 교합면 모습의 중심과 일치한다.
④ 정면 모습과 좌우 측면 모습의 상하 위치가 일치한다.
⑤ 모든 사진에서 치아의 크기가 일치한다.
⑥ 5매법 배열의 원칙(그림 2)에서 보인 색 구분과 같이 5장의 사진에서 가로세로 길이가 각각 같다.

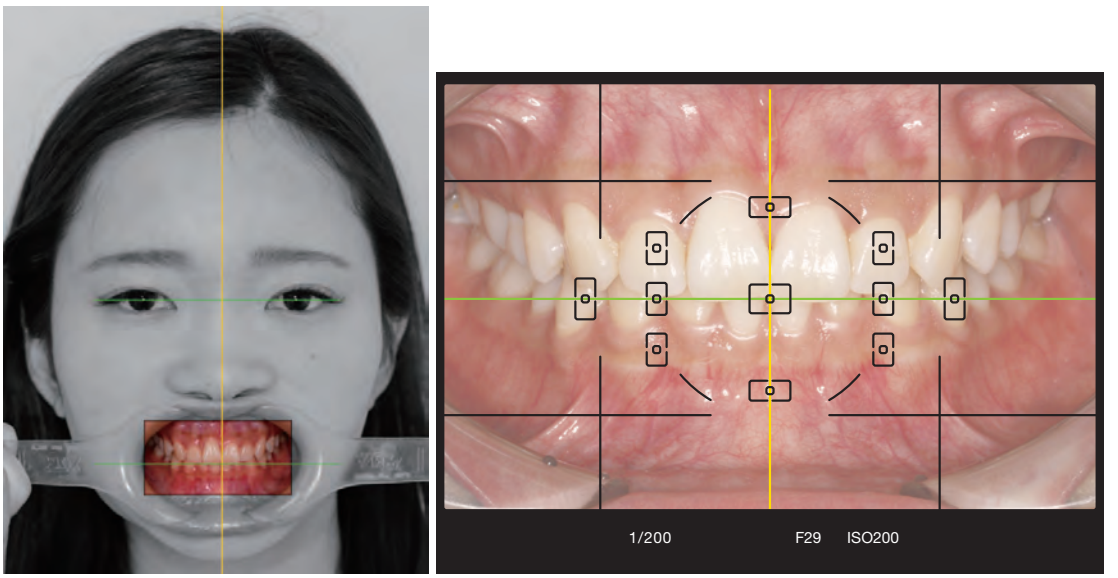

그림 5. 파인더의 중앙 위치는 안모의 정중선으로 하고, 교합평면의 수평 경사는 동공간선(또는 수평기준선)과 평행이 되도록 의식한다.

정면 모습의 중요성

구강 내의 정보를 적절히 파악하기 위해 가장 중요한 촬영 부위는 정면이다.

정면 모습을 촬영할 때 환자에게 리트랙터를 장착하고 곧바로 유닛체어를 눕힌 후 그대로 촬영에 들어가지는 않습니까? 그렇게 되면 애써 촬영한 5매법의 정보가 반감되거나 부정확한 사진이 되어버릴 가능성이 있다. 먼저 환자에게 리트랙터를 장착했으면 유닛체어를 눕히기 전에 상하악 치열이 안모에 대해 어떻게 위치하는지를 파악하는 것이 중요하고, 적절한 정면 모습을 촬영하는 데에도 필수적인 사항이다.

치아 정중과 안모의 정중이 틀어지지 않았으면 치아 정중이 파인더 가로 폭의 중앙에 오면서 수직이 되도록 촬영한다. 다시 말해서 파인더의 중앙 위치는 안모의 정중선으로 하고, 교합평면의 수평 경사는 동공간선(또는 수평기준선)과 평행이 되도록 의식한다(그림 5).

실패의 원인을 찾는다

위에서 기록한 것에 입각해 실제로 그림 2와 그림 4의 사진을 한 장씩 비교해 보면서 적절한 사진이 되기 위한 포인트는 무엇이고, 부적절한 사진에서는 어디를 수정해야 하는지에 대해 설명한다.

1 정면 모습

적 절

❶ 교두감합위에서 제대로 교합하고 있다.
❷ 사진의 세로 중심선이 안모의 중심(안모 정중선)과 일치한다(환자에 따라서는 치아 정중이 사진의 중심에 오지 않는 경우도 있음).
❸ 사진의 교합평면 수평 경사가 동공간선 또는 수평기준선과 일치한다. 동공간선이 기울어져 있을 때는 수평기준선에 맞춘다.
❹ 정면에서 촬영한 각도가 Frankfort 평면과 거의 일치한다.
❺ 구치부까지 초점이 맞았다.

부적절

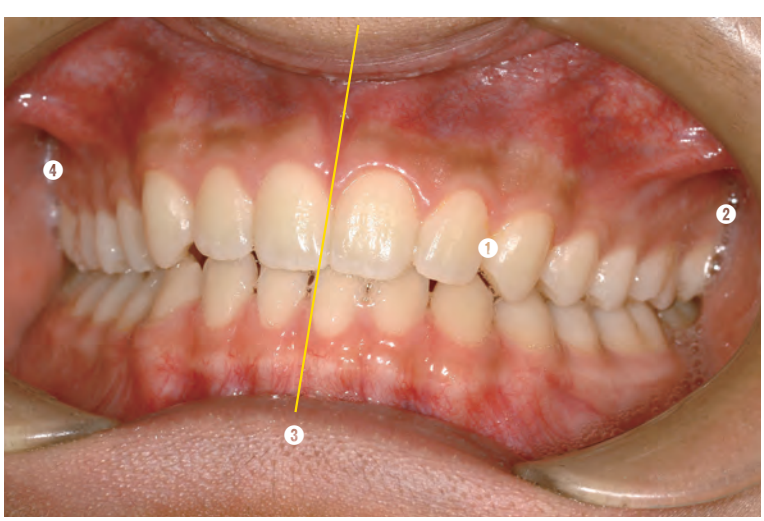

❶ 교두감합위에서 교합하지 않았다.
➡ 방심하면 환자가 입을 조금 벌리는 경우가 있기 때문에 촬영 후에 카메라 모니터에서 확인한다.
❷ 좌우 구치부에 타액이 있다.
➡ 촬영을 위해 셔터를 누르기 직전에 교합한 상태에서 환자에게 스스로 타액을 흡입하도록 요청한다.
❸ 이 증례의 환자는 치아 정중이 안모의 중심에 있고, #11, 21의 절단연을 이은 선은 동공간선과 평행하다. 그러나 사진에서는 중심이 오른쪽으로 치우쳐 있으며, 심지어 오른쪽 위로 올라가는 교합평면을 보인다.
➡ 촬영 전에 리트랙터를 좌우에 장착하고 약간 떨어진 위치에서 안모에 대한 치열 및 치아 정중의 위치를 확인한 후, 상하좌우의 틀어짐이 없으면 #11, 21의 치축과 절단연을 이은 선을 프레임의 가로세로 기준으로 해서 촬영한다.
❹ 구치부까지 초점이 맞지 않았다.
➡ 조리개가 너무 개방되어 있는(조리개값이 작은) 것이 원인. 5매법 구강 내 규격사진 촬영에서는 조리개값을 F29에 고정한다.
❺ 정면에서 촬영한 각도를 보면, 환자의 왼쪽 아래에서 올려다보고 촬영되었다.
➡ 안모의 전두면에 대해 중심이면서 직각으로 촬영한다(Frankfort 평면도 의식함).

2 우측면 모습

적 절

❶ 교두감합위에서 제대로 교합하고 있다.
❷ #14 또는 #13이 사진의 상하좌우의 중앙에 위치한다.
❸ 상하악 제2대구치까지 찍혔다.
❹ 상하 전치의 치근 부위가 입술로 가려지지 않아 치근의 돌출정도를 파악할 수 있다.

부적절

❶ 거울상과 실상이 함께 찍혔다.
➡ 거울을 이용해 협점막을 오른쪽 방향, 특히 바깥 방향으로 배제하는 것이 부족하다. 촬영에 익숙하지 않은 술자는 거울로 배제할 때 환자를 의식하는 경우가 종종 있다. 협점막은 가로로 바로 옆으로 넓혀도 생각보다 아프지 않으므로 연습해 익혀둔다.
❷ 교두감합위에서 교합하지 않았다.
➡ 방심하면 환자가 입을 조금 벌리는 경우가 있기 때문에 촬영 후에 카메라 모니터에서 확인한다.
❸ 아랫입술이 하악 전치부의 치조점막을 덮고 있다.
➡ 왼쪽에 들어 있는 리트랙터를 왼쪽 위로 너무 당기면 아랫입술이 사진에 담긴다. 리트랙터는 살짝 대는 정도로 충분하고, 상하 전치부 치근의 돌출 정도를 파악할 수 있도록 한다.

3 좌측면 모습

적 절

❶ 교두감합위에서 제대로 교합하고 있다.
❷ #24 또는 #23이 사진의 상하좌우의 중앙에 위치한다.
❸ 상하악 제2대구치까지 찍혔다.
❹ 상하 전치의 치근 부위가 입술로 가려지지 않아 치근의 돌출정도를 파악할 수 있다.

부적절

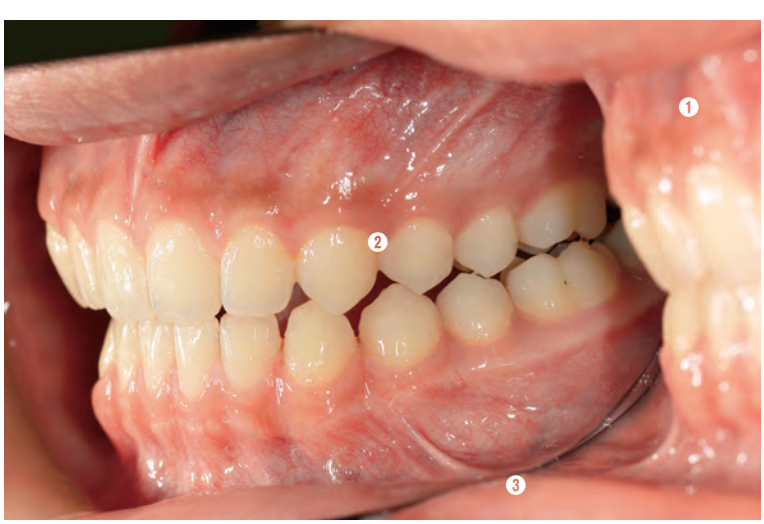

❶ 거울상과 실상이 함께 찍혔다.
➡ 거울로 협점막을 왼쪽 방향, 특히 바깥 방향으로 배제하는 것이 부족하다. 거울 가장자리를 안쪽까지 확실히 넣는다. 이때 제2대구치 협측의 치은치조점막 경계 부근에 거울이 닿으면 환자에게 통증을 주므로 주의해야 한다.
❷ 교두감합위에서 교합하지 않았다.
➡ 측면 모습 촬영에서는 거울로 협점막을 당기기 때문에, 개구하기 쉬우므로 주의가 필요하다.
❸ 거울이 삐뚤어졌다.
➡ 거울과 평행하게 카메라를 위치시킨다.

4 상악 교합면 모습

적 절

❶ 사진 가로세로의 중앙에 치열이 들어가 있다.
❷ 절치유두가 가로 폭의 중앙에 위치한다.
❸ 제2대구치가 원심까지 찍혔다.
❹ 중절치 순면이 1/3~1/2 정도 찍혔다.

부적절

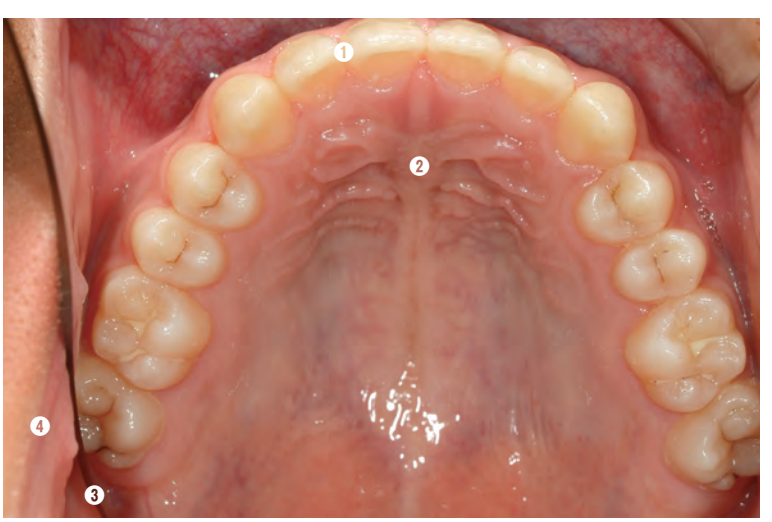

❶ 전치부 순면이 찍히지 않았다.
➡ 거울의 뒷면(촬영하지 않는 면)에서 앞쪽을 하악 전치부에 접촉시킨다.
❷ 절치유두의 위치가 사진의 오른쪽에 위치한다.
➡ 카메라를 똑바르게 안모의 정면에 위치시켰다면 절치유두가 좌우중앙에 오도록 거울을 움직인다.
❸ 제2대구치 협측교두가 거울에서 벗어났다.
➡ 거울 뒷면의 가장자리를 하악 대구치에 접촉시킨다.
❹ 협점막이 거울의 측면을 침해한다.
➡ 왼쪽의 리트랙터를 왼쪽 앞으로 비스듬히 힘껏 당긴다.

5 하악 교합면 모습

적 절

❶ 사진 가로세로의 중앙에 치열이 들어가 있다.
❷ 전치부 설면이 치경부까지 찍혔다.
❸ 구치부 설측교두가 확실히 찍혔다(혀를 제대로 배제했음).
❹ 제2대구치가 원심까지 찍혔다.

부적절

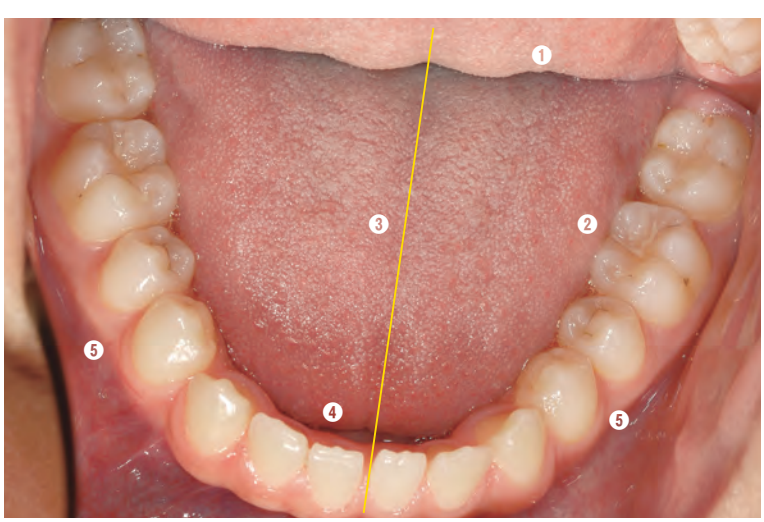

❶ 거울상과 실상이 함께 찍혔다.
➡ 환자에게 최대한으로 개구하도록 하면서 거울의 뒷면을 상악 치열에 접촉시킨다.
❷ #36 설측에 혀가 덮였다.
➡ 거울 가장자리로 혀를 배제한다.
❸ 치열 전체가 사진의 왼쪽으로 기울어졌다.
➡ 거울을 확실히 안쪽까지 넣고 좌우 대칭의 치열이 되도록 의식한다.
❹ 하악 전치 설면이 찍히지 않았다.
➡ 환자에게 되도록 크게 개구하도록 하면서 거울 뒷면을 상악 치열에 접촉시킨다.
❺ 좌우 소구치의 교합면이 다르게 보인다.
➡ 거울을 교합평면에 평행하게 위치시키도록 의식한다.